Morfologie živočichů

MB170P46

Od povrchů k opěrné soustavě a skeletu: osový a apendikulární skelet

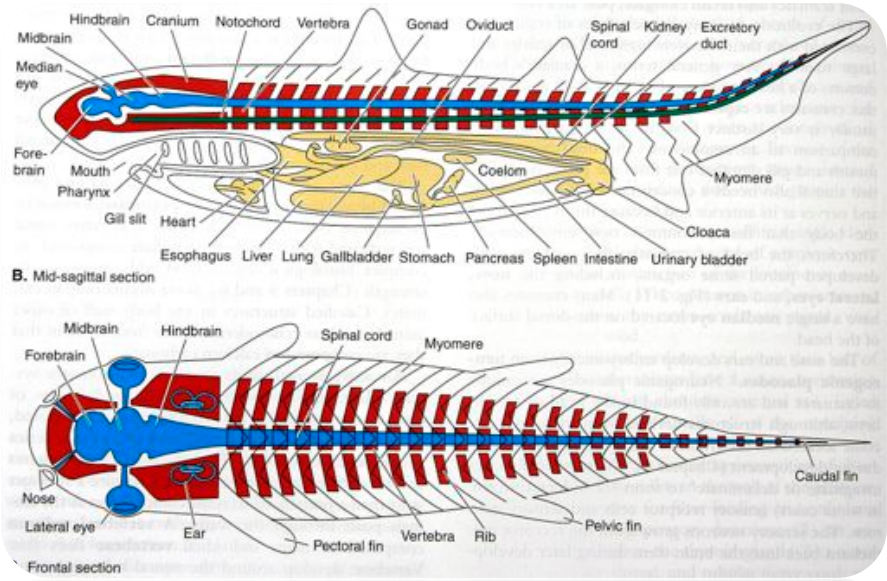

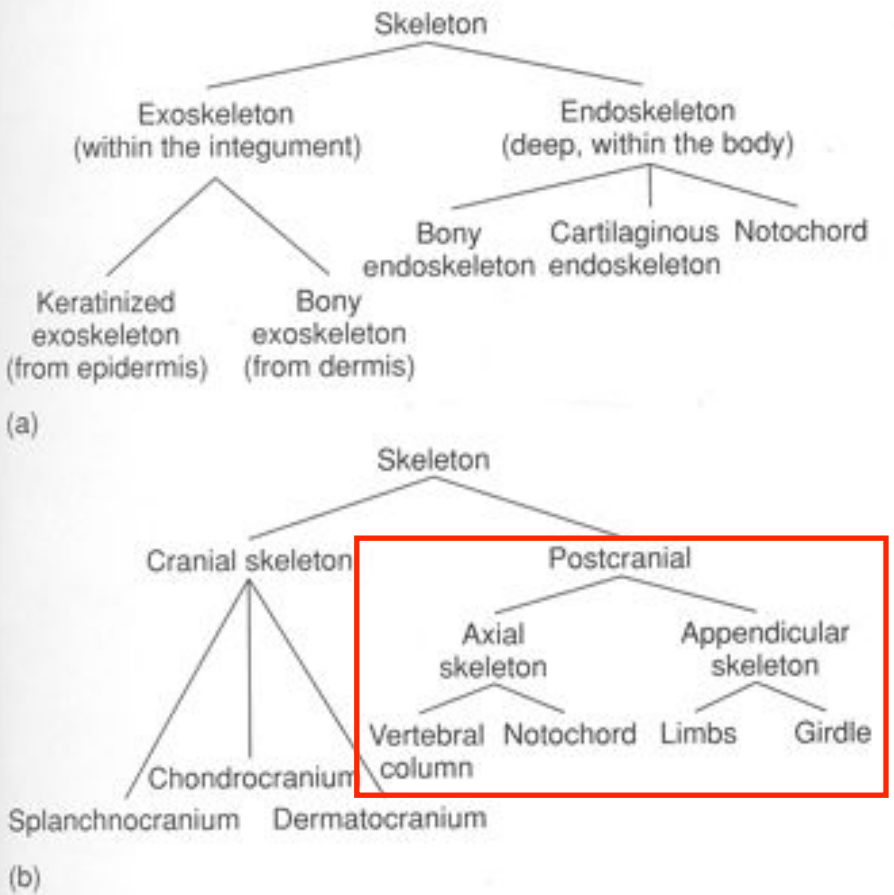

Figure 7.1 Organization of skeletal tissues in vertebrates. Components of the skeletal system function together as a unit but, as a convenience, they can be divided into manageable parts for closer analysis. (a) As a protective and supportive system, the skeleton can be divided into structures on the outside (exoskeleton) and inside (endoskeleton) of the body. (b) On the basis of position, the skeleton can be treated as two separate components, the cranial skeleton (skull) and the postcranial skeleton. The postcranial skeleton includes the axial and appendicular skeletons.

Obecné dělení skeletu obratlovců

- exoskeleton vs. endoskeleton:
- kraniální vs. postkraniální skelet

Axiální (osový) skelet:

– chorda
– páteř (obratle)
– nepárové mediální ploutve
– žebra
– hrudní kost a hrudník

Apendikulární skelet:

– končetiny

– pletence končetin

Chorda: nejstarší opěrný systém Chordata

Haikouella sp. : srv. *bauplan* obratlovců/strunatců

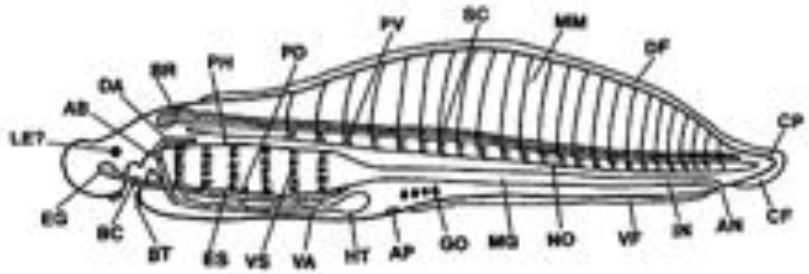

Figure 3. Diagrammatic side view of *Haikouella* (somewhat exaggerated in the dorsoventral dimension) with anterior toward the left. AB, anterior branchial vessel; AN, anus; AP, atriopore (limits of atrium not shown); BC, buccal cavity; BR, brain; BT, buccal tentacle; CF, caudal fin; CP, caudal process; DA, dorsal aorta; DF, dorsal fin; EG, endostyle gland; ES, endostyle; GO, gonad; HT, heart; IN, intestine; LE?, lateral eye?; MG, midgut; MM, myomere; NO, notochord; PD, pharyngeal denticle; PH, pharynx; PV, possible protovertebrae; SC, spinal cord; VA, ventral aorta; VF, ventral fin; VS, visceral arch skeleton. In comparison to *Haikouella*, *Yunnanozoon* differs in the following ways: the nervous and circulatory systems are not visible; there is no caudal process; the presumed buccal cavity is extended as a short flared proboscis (anterior organ) not fringed with buccal tentacles; there is an inconspicuous velum-like structure posteriorly in the buccal cavity; no anterior glands have been found associated with the endostyle; there are seven pairs of pharyngeal arch skeletons with cross banding but lacking the posterior fringe of stubs; the pharyngeal denticles are located near the posterior end of the pharynx; and there are thirteen pairs of metamerically arranged gonads.



Figure 2. Soft body fossil *Haikouella* in approximate side view with anterior toward left (the cephalopharyngeal region of this specimen is slightly twisted and thus appears in ventrolateral view; posterior end slightly folded over). GO, gonad; MG, midgut; MM, myomere; NO, notochord; VS, visceral arch skeleton. 5 mm scale bar. The inset is an enlarged lateral view of the anterior cephalopharyngeal region of a different specimen of *Haikouella* showing the brain (arrow); 1 mm inset scale bar.

Merry Christmas and Happy New Year!
---Greeting from the early Cambrian ancestors of 530 million years ago
Cathaymyrus
Myllokunmingia
Haikouichthys
Zhongjianichthys
Haikouella
Cheungkongella
Vetulocystis
Vetulicolians

Chorda

chorda dorsalis (struna hřbetní); notochord:

synapomorfie strunatců; vznik z *chorda-mesodermu*

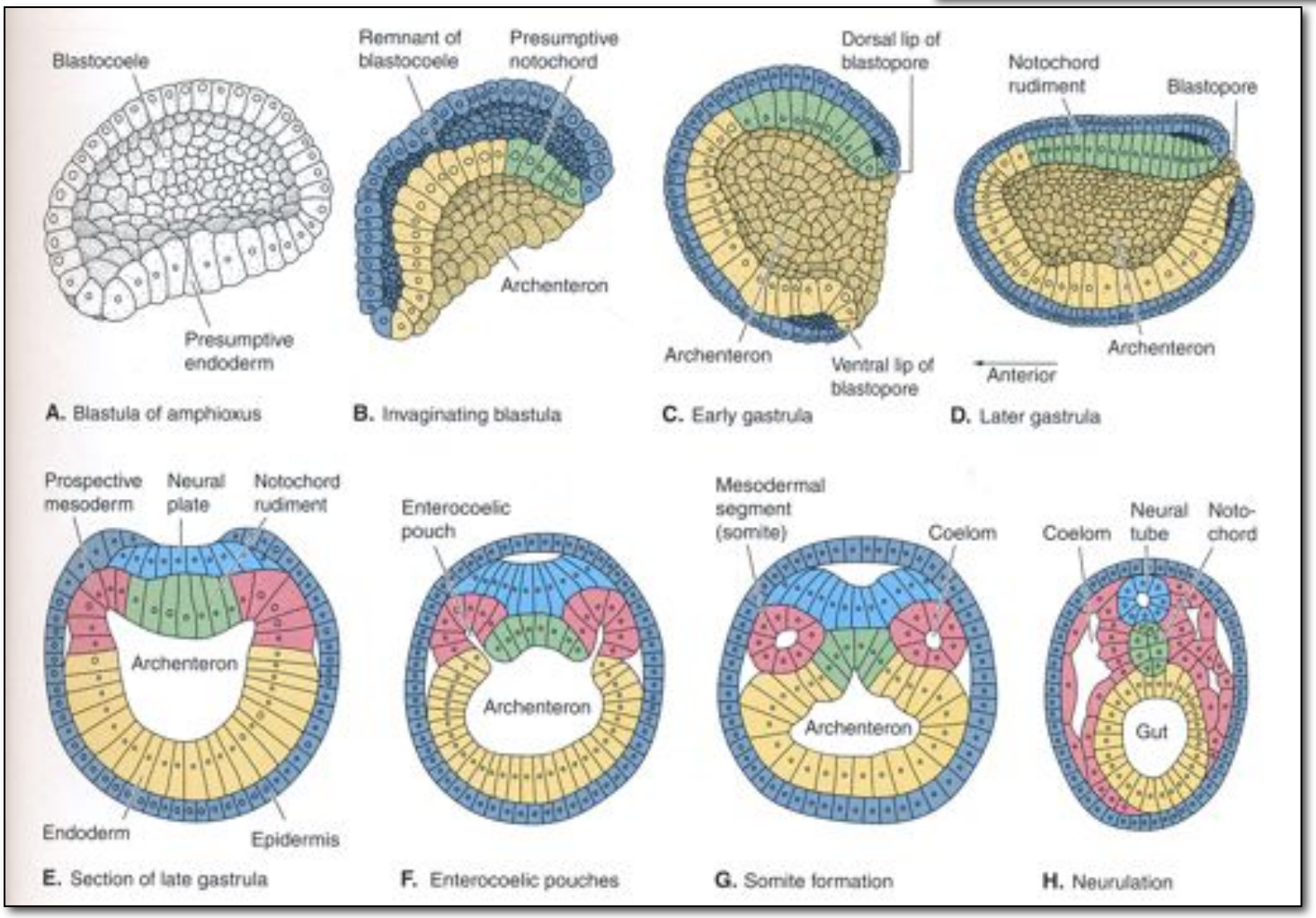

Trubicovitý útvar, vzniká podélným odškrcením z dorsální stěny prvostřeva

Chorda kopinatce:

- vysoce specializovaný (!) hydrostatický opěrný orgán obsahující kontraktilní svalové buňky (pouze kopinatec!), okolo je silný vazivový obal;
- ve spojení s nervovou soustavou;
- chorda dosahuje až do nejpřednější části hlavy.

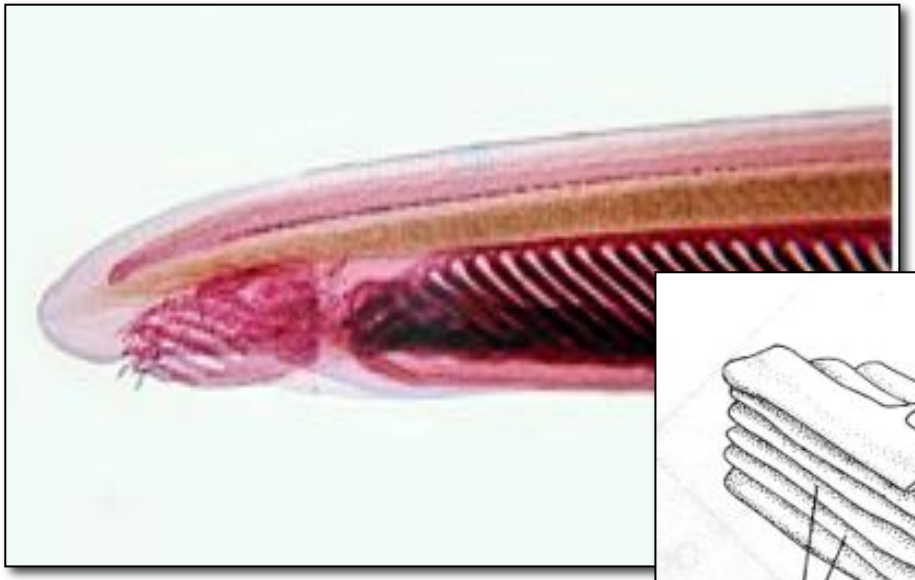

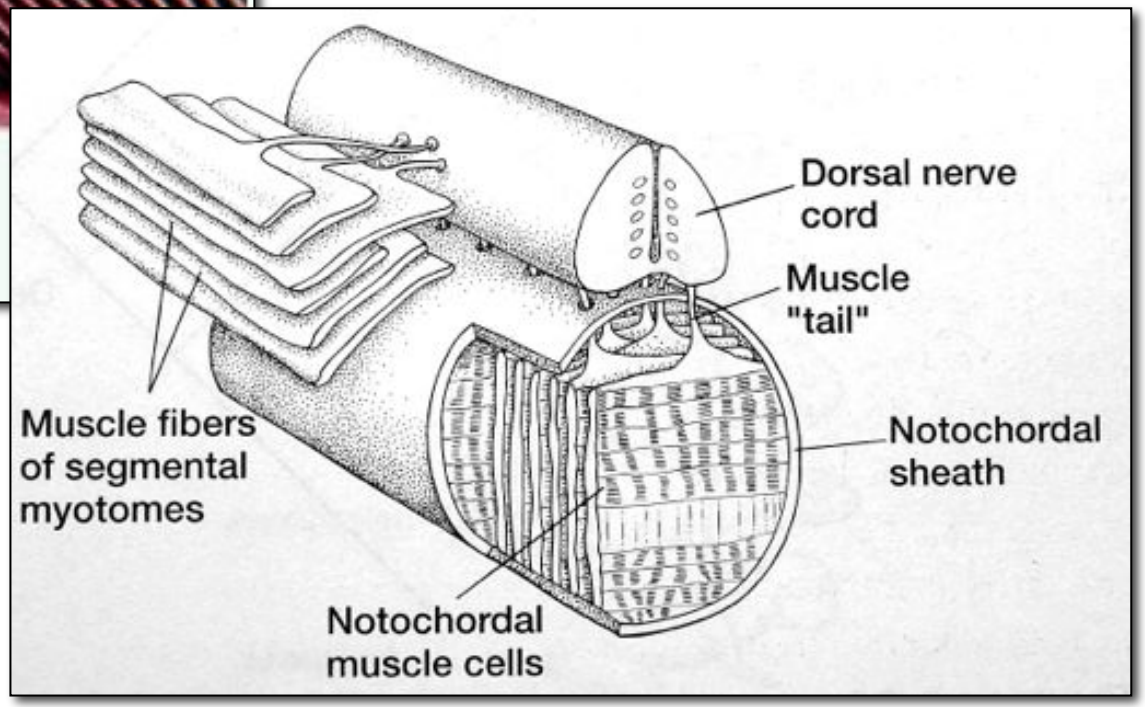

Chorda – nejstarší opěrný systém:

pláštěnci

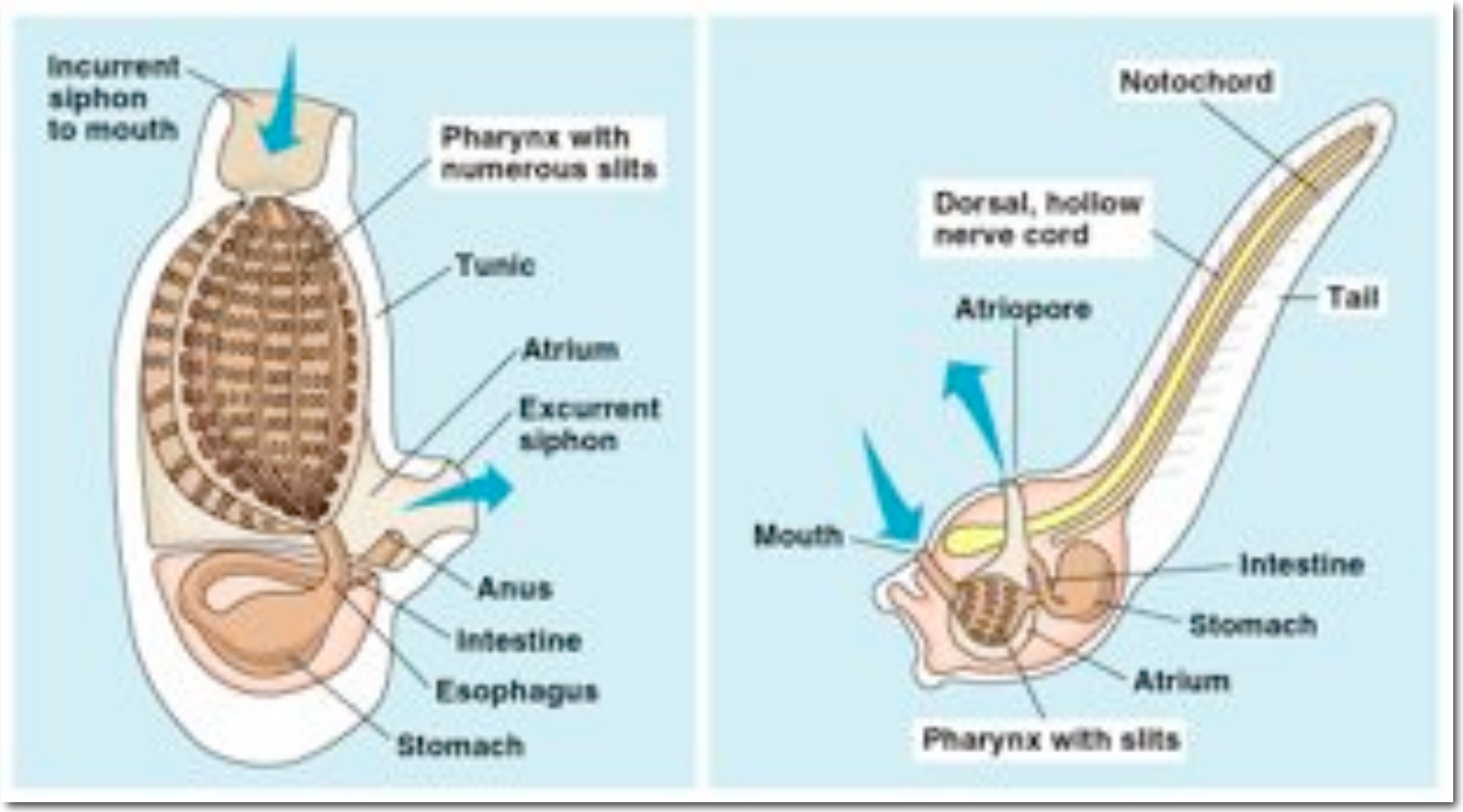

Pláštěnci (Tunicata, Urochordata): strunu hřbetní má jen aktivně se pohybující larva; zaniká během metamorfózy (ale pozot vršenky – Larvacea!)

Chorda: generování pohybu – myotomy

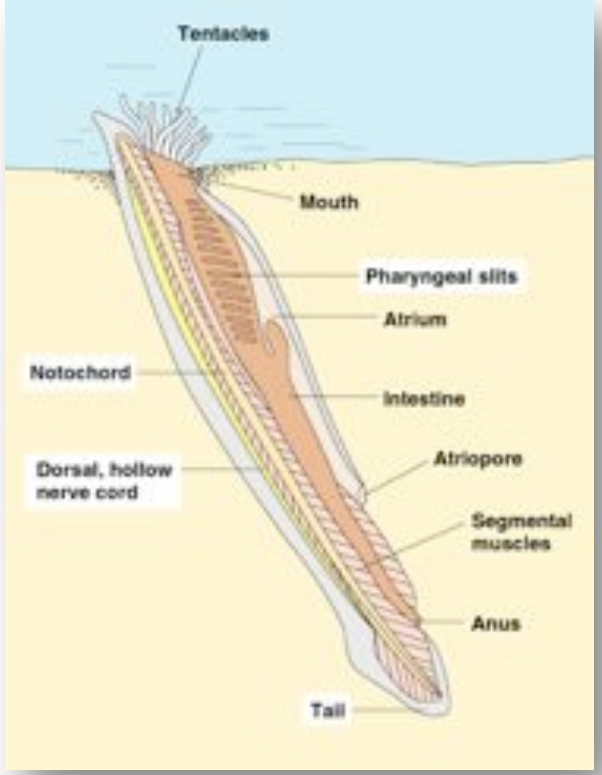

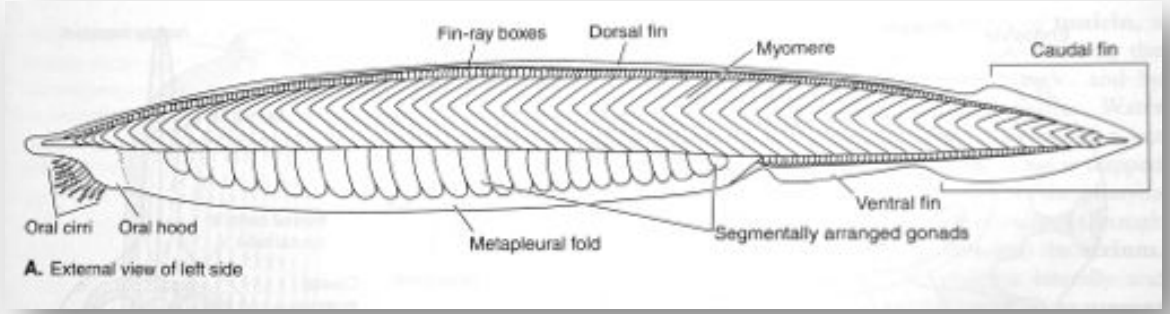

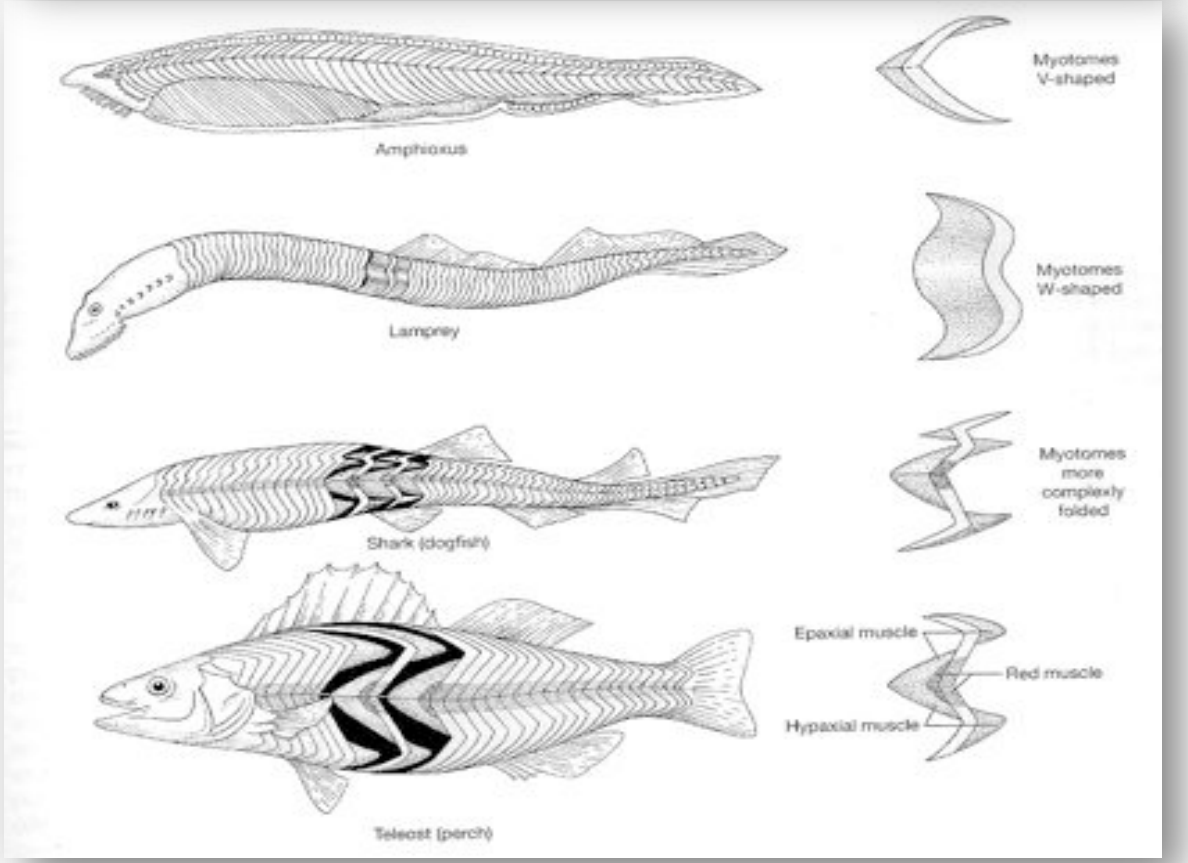

Chorda: generování pohybu – myotomy

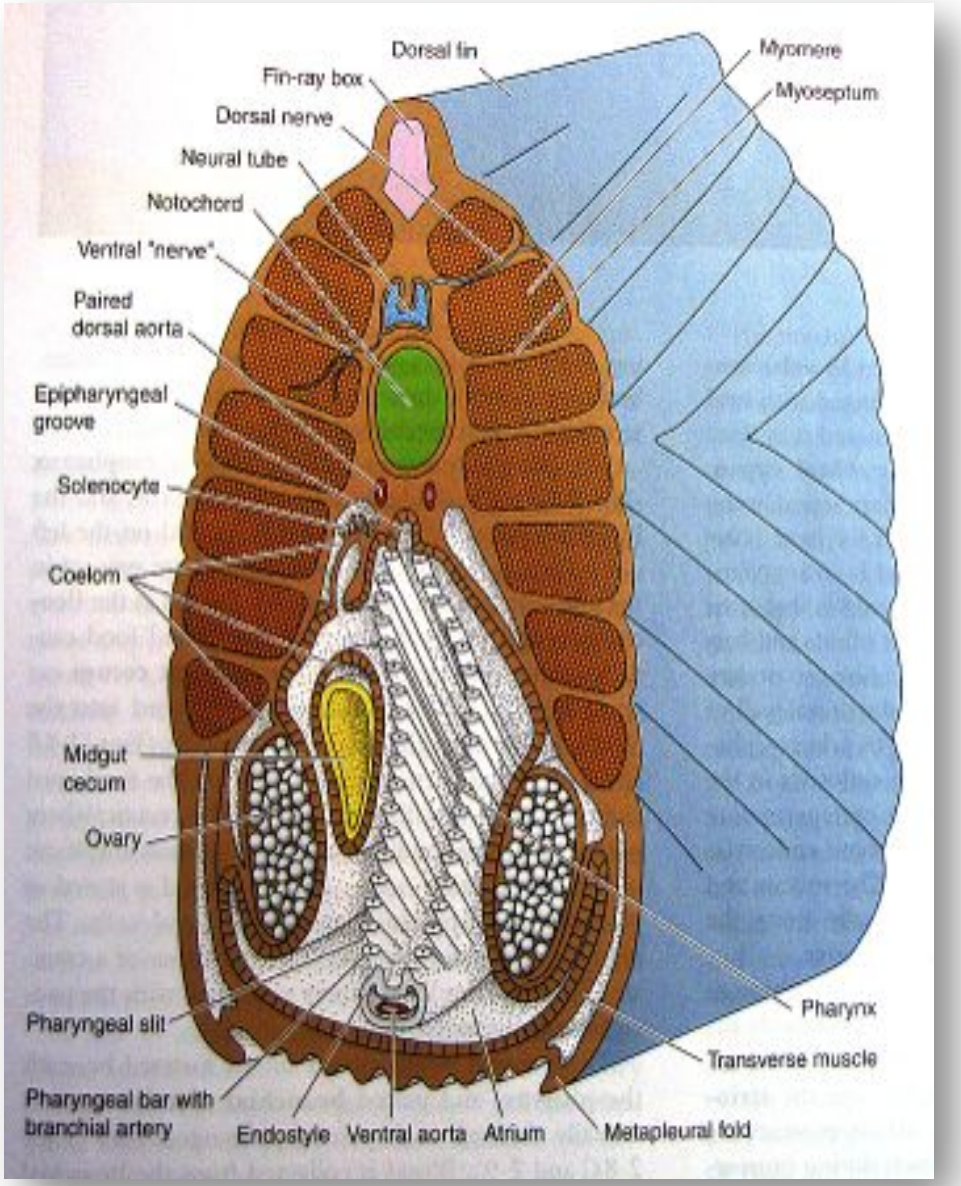

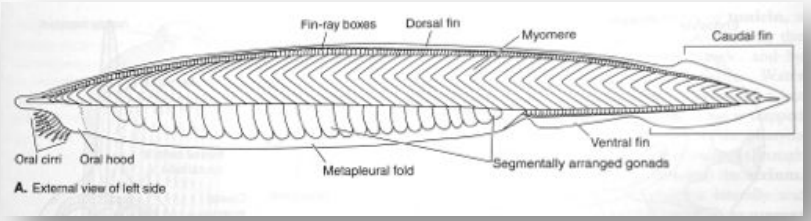

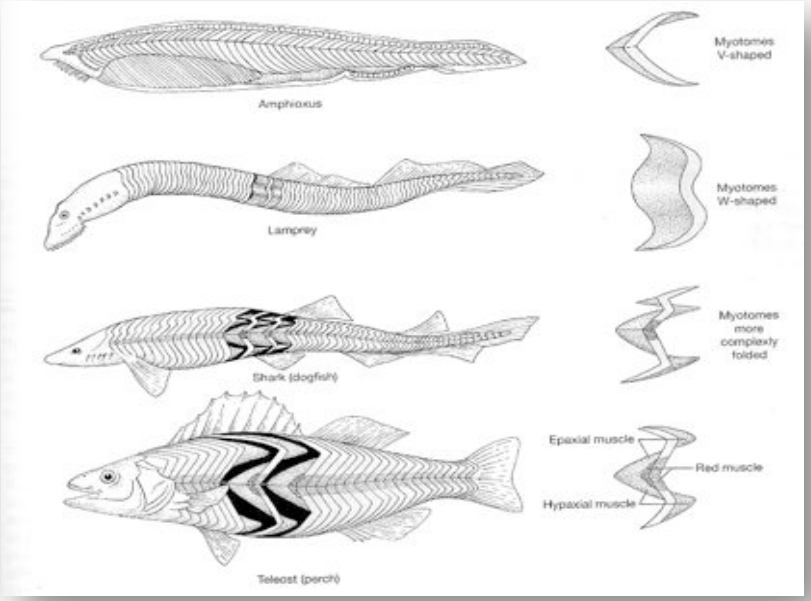

Chorda: biomechanická, primární strukturní osa těl strunatců; u obratlovců zatlačována obratly

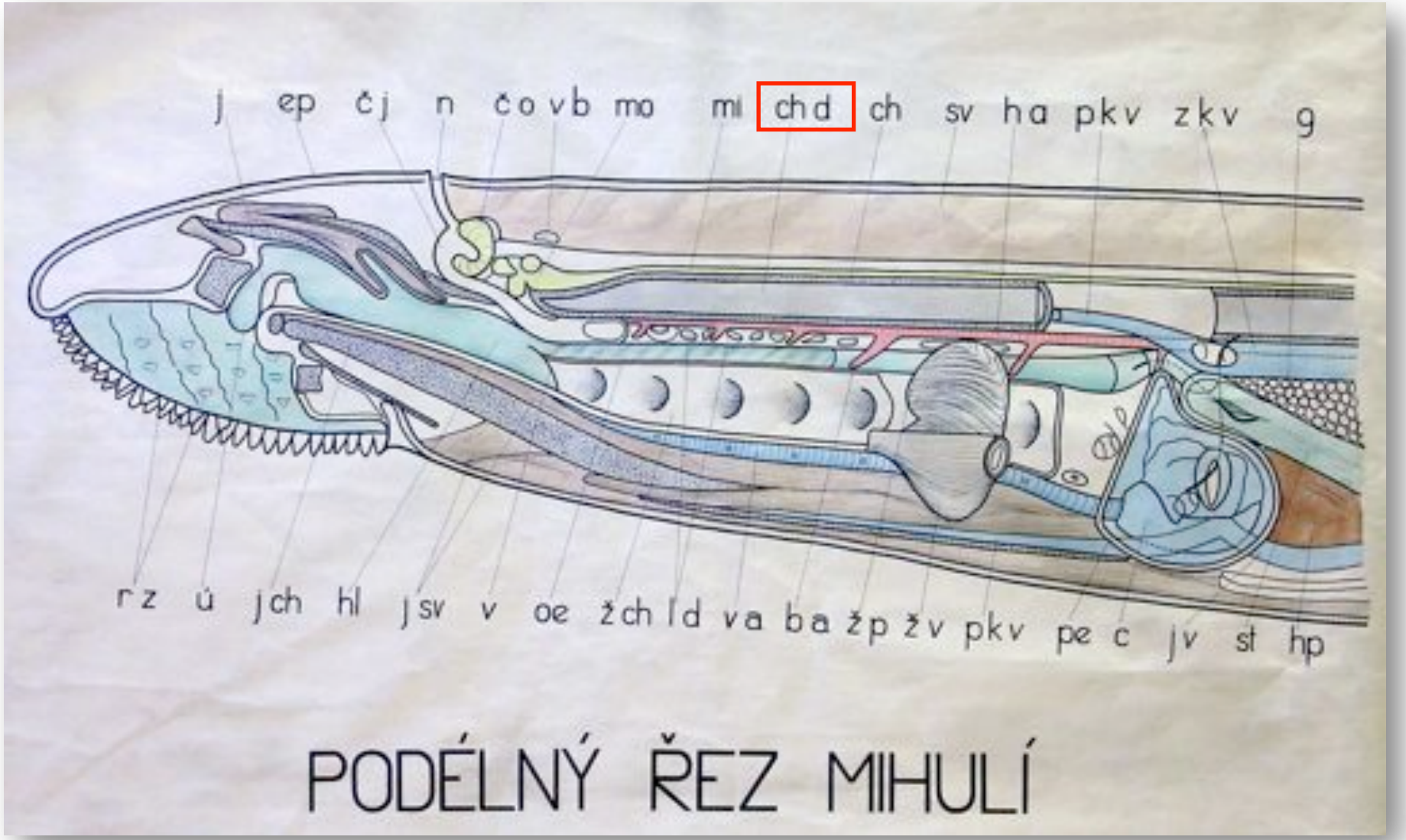

Chorda: srv. pozici anteriorního konce struny hřbetní u mihule a kopinatce !

Páteř – osová výztuha skládající se z obratlů
(srv. metamerní segmentace)

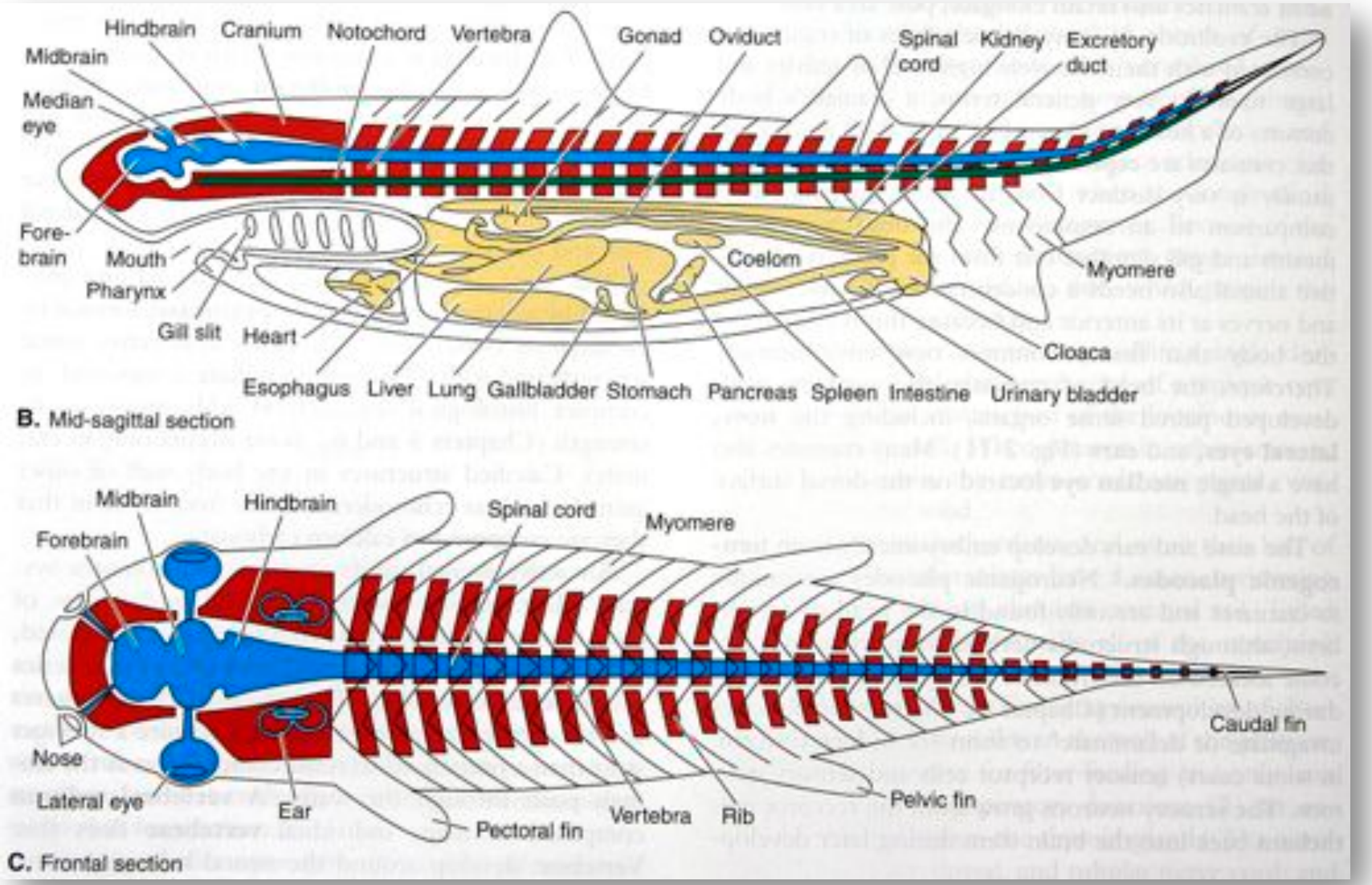

Páteř – osová výztuha skládající se z obratlů (srv. metamerní segmentace)

- Chorda: srv. Chordata
- Obratlovci (srv. obratle; také Vertebrata vs. Craniata)
- začíná se objevovat nová skeletální tkáň, prstence kolem chordy (lepší mechanická opora vs. ukládání minerálních látek?)
- postupné zaškrcení chordy
- prstence » obratlová centra » až úplné zaškrcení chordy do podoby disků mezi obratly

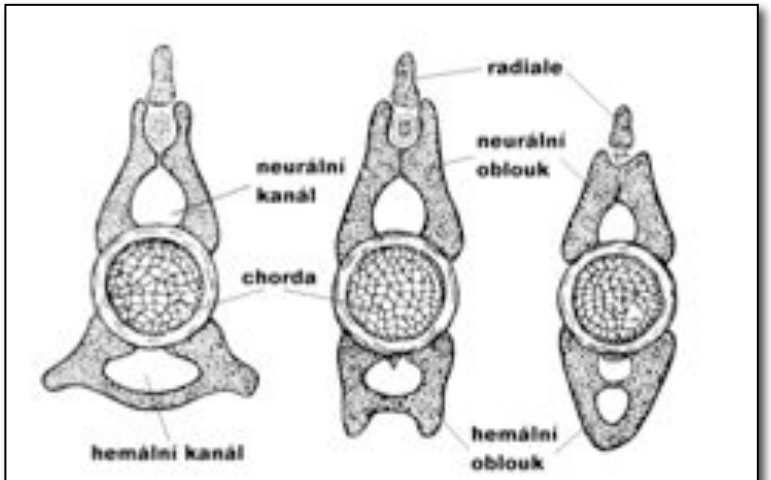

Obr. 131 Příčný řez páteří jesetera. Vlevo v přední a střední části páteře, pravo v ocasní části. Podle Grodzinského a kol. (1976).

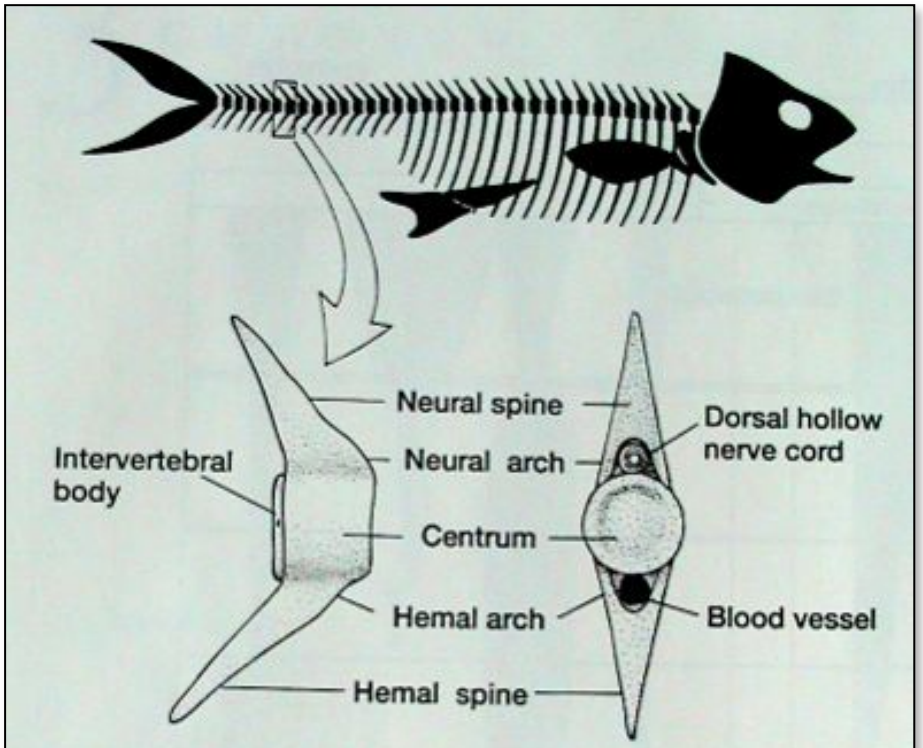

Figure 3.2 Basic vertebrate. Vertebrae replace the notochord as the predominant means of body support in advanced fishes and tetrapods. A typical vertebra usually consists of a single centrum, with a neural arch and a neural spine dorsally and a hemal arch and a hemal spine ventrally. The notochord becomes enclosed in the centrum. Intervertebral bodies are cartilaginous or fibrous pads that separate vertebrae. In adult mammals, these bodies are called intervertebral disks, which retain gellike cores that are remnants of the embryonic notochord.

Axiální skelet (i svaly) vznikají embryonálně z paraxiálního mesodermu; somitů – konkrétně z materiálu sklerotomu

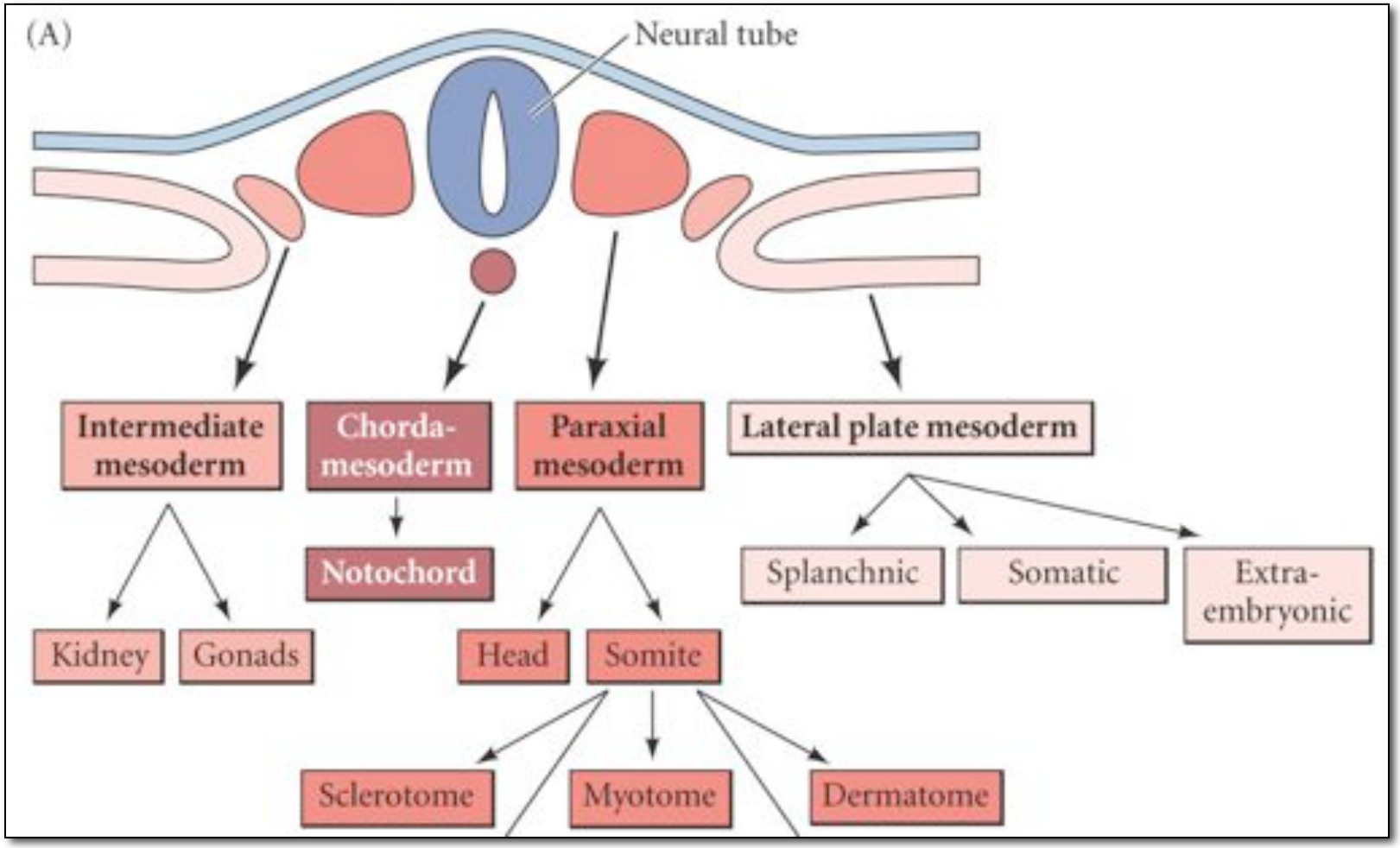

Jednotlivé obratle vznikají ze dvou sousedních somitů tzv. re-segmentací sklerotomu

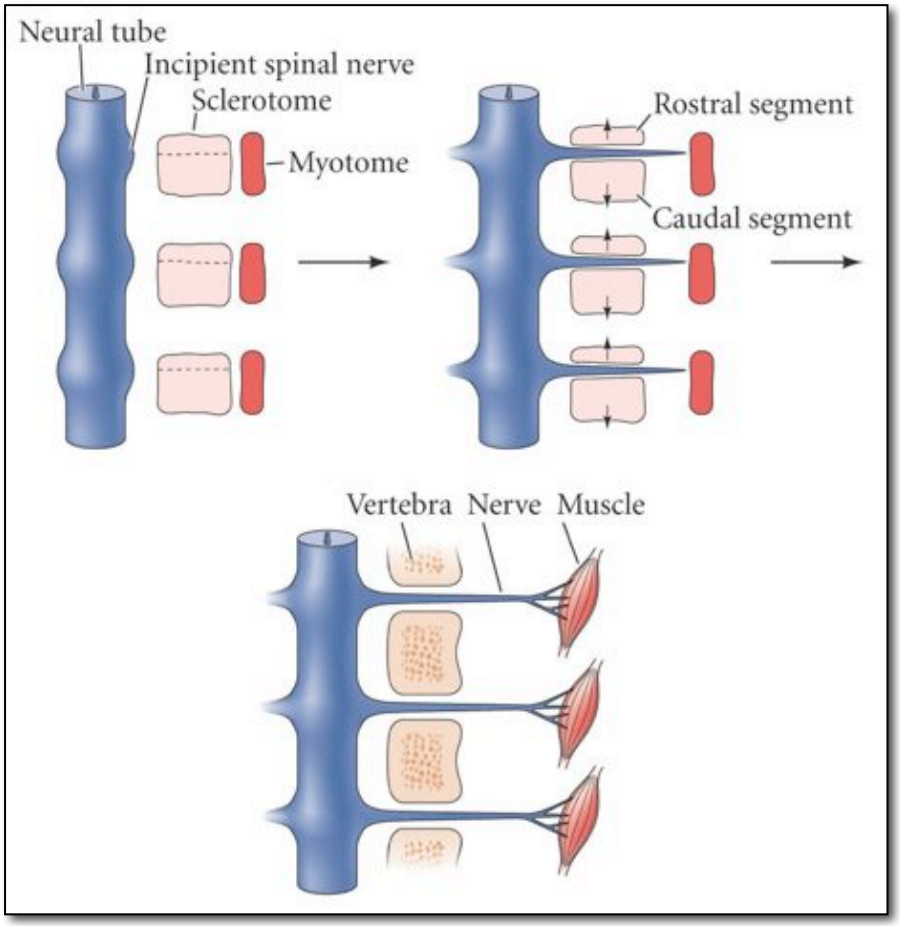

<u>Princip resegmentace:</u> myotom zůstává v původní pozici, **sklerotom** se dělí na dvě části a opačné části spolu splývají – obratel (derivát sklerotomu) tedy zaujímá nově intersegmentální pozici, která je nezbytná pro úpon svalů na sousední obratle, umožňující vzájemný pohyb!

Jednotlivé obratle vznikají ze dvou sousedních somitů tzv. re-segmentací sklerotomu

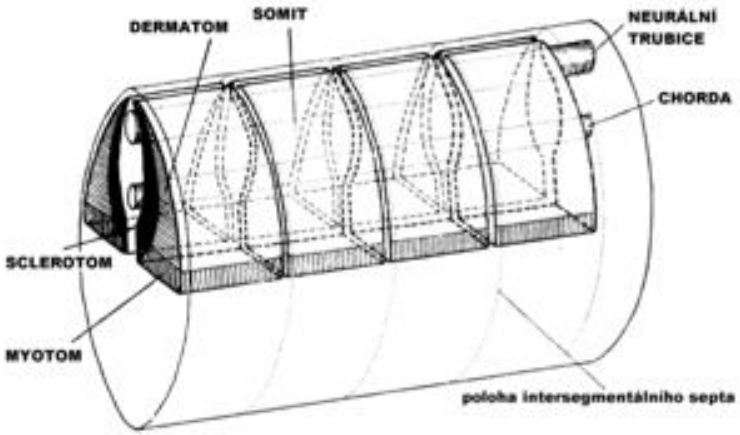

Obr. 134 Schematické znázornění resegmentace mesenchymu během vzniku obratlového centra amniot. Nahoře schema členění somitu, vpravo postup resegmentace. Pozornost zasluhuje stabilní pozice intersegmentálních sept (= myosept) a myotomu (a jeho derivátů). Podle Romera (1970), z Ročka (1985).

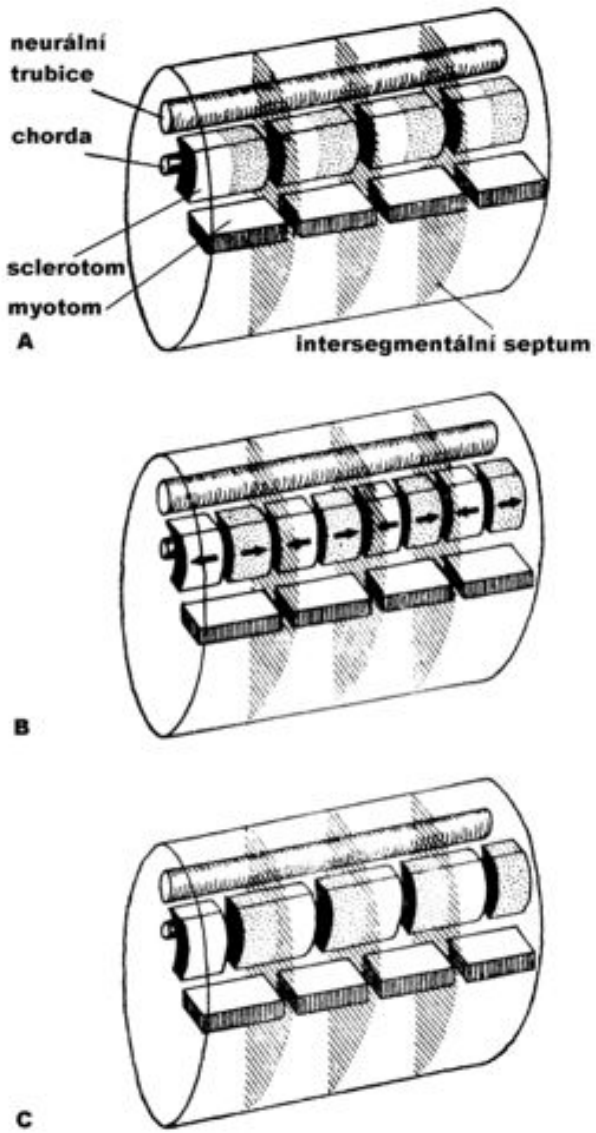

Páteř – osová výztuha skládající se z **obratlů** (srv. metamerní segmentace)

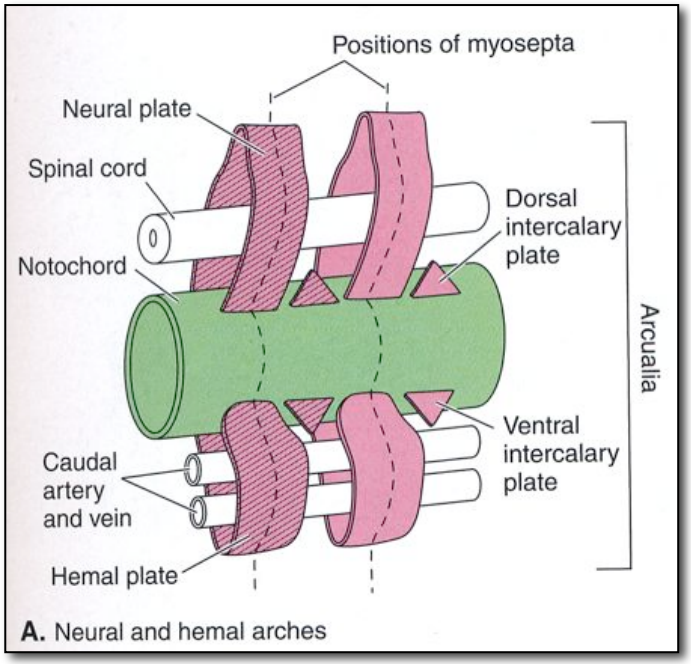

A. Neural and hemal arches

- Obratle: oblouky vs. centra (těla)
- Těla obratlů vznikají různými způsoby:

  arkocentrální obratle mají základ těl ve výběžcích (většina kostnatých čelistnatců)
  autocentrální obratle mají vlastní osifikační centra.
- Center osifikace může být několik/mnoho, různé potlačení center osifikace až splývání u různých linií.
- Dle počtu center: mono-, diplo-, polyspondylní obratle

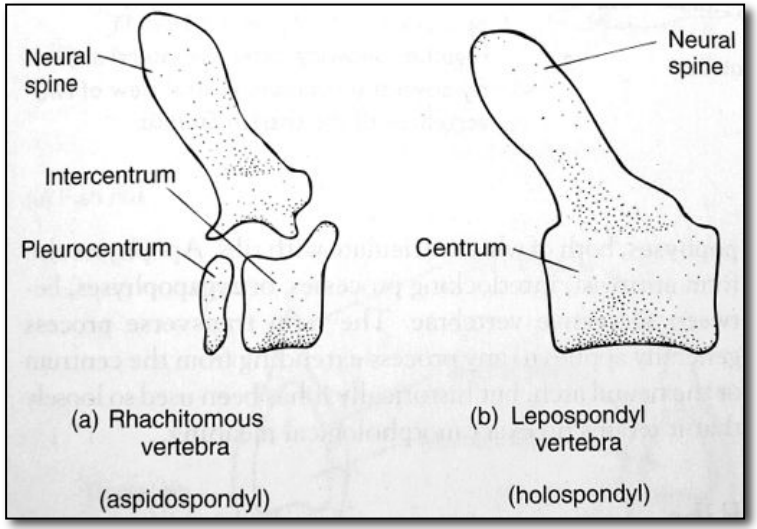

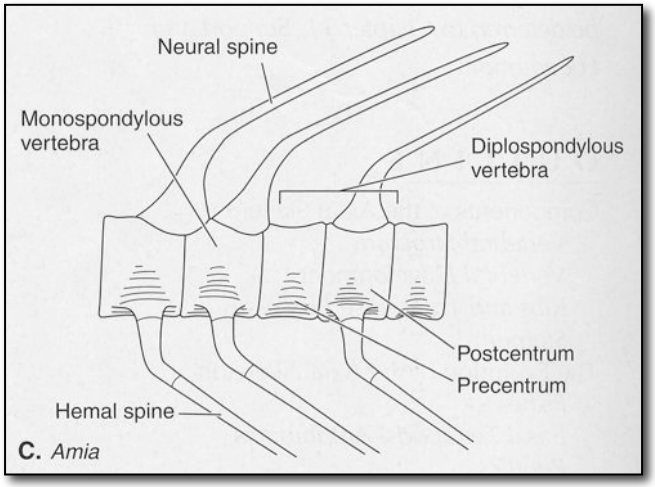

C. *Amia*

Páteř – osová výztuha skládající se z **obratlů** (srv. metamerní segmentace)

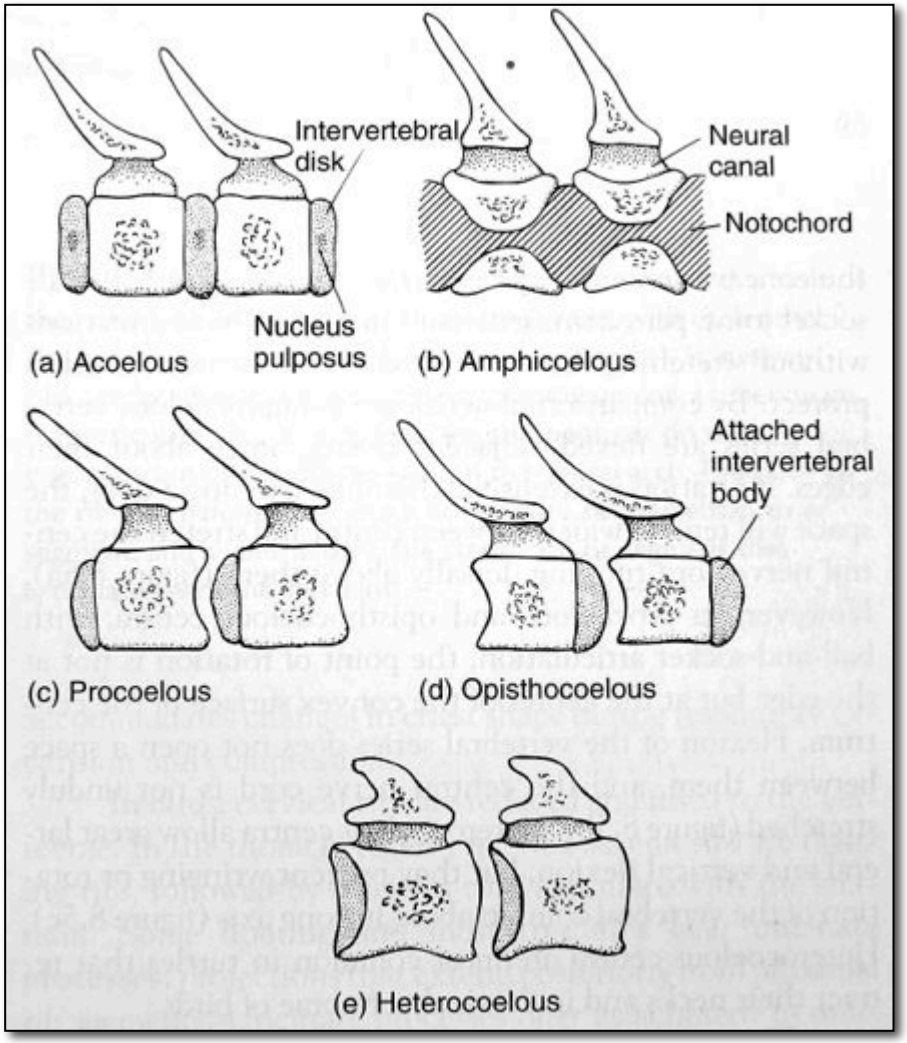

<u>Typy obratlů</u>:
kraniální (hlavový) směr »»

acélní
amficélní
procélní
opistocélní
heterocélní

Typ obratlů má zásadní vliv na pohyblivost/ohebnost páteře!

srv. vodní "**ploutvovci**": AMFI-
tetrapoda: všechny <u>jen ne</u> AMFI-

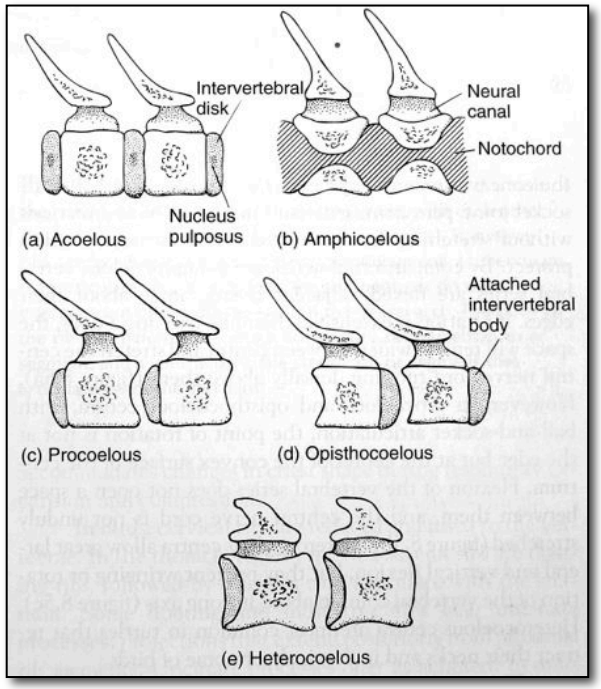

Typy obratlů, artikulace, pohyblivost

obr. níže:

A: acélní+amficélní: ohyb přes hranu, ohýbání neur. trubice (srv. otevírání dveří)

B: procélní+opistocélní: centrální kloubový ohyb, konkávní a konvexní plochy do sebe dobře zapadají, nehrozí ohyb přes hranu » umožňuje extensivní pohyb

C: ventrální pohled na heterocélní obratle pštrosa umožňující skvělý pohyb, ne však kroucení (želvy, krční centra ptáků)

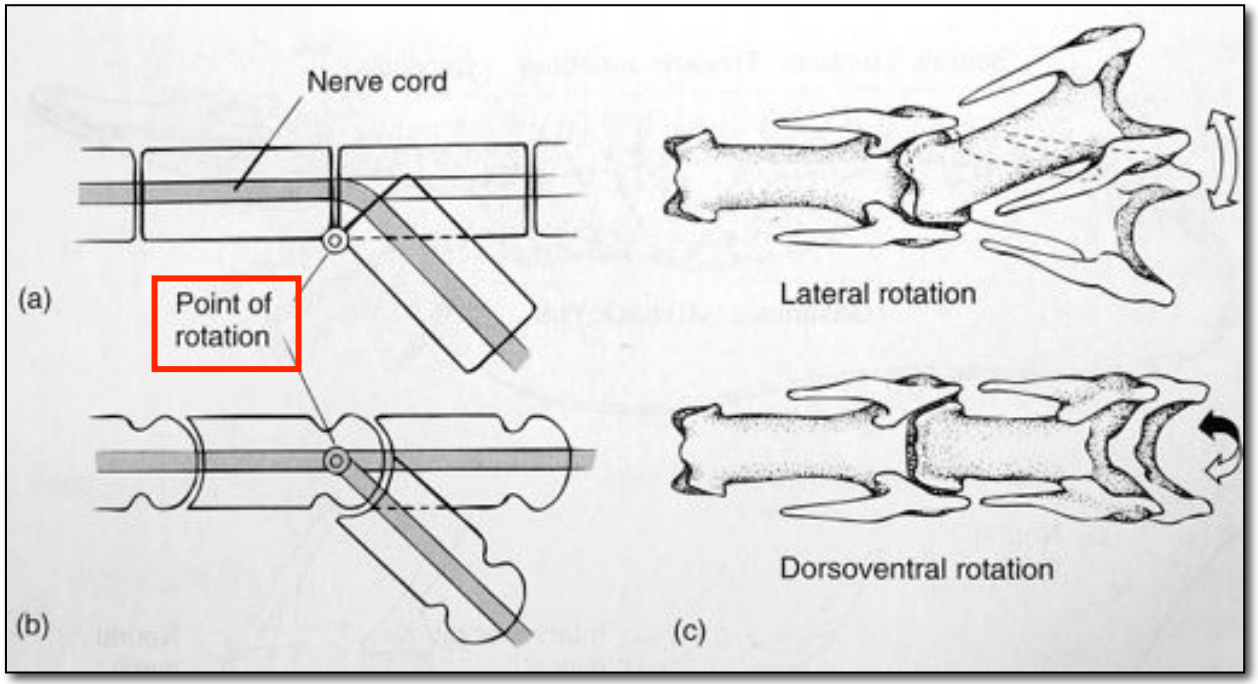

Osový skelet mihule:
první stopy obratlů – chrupavčité neurapofýzy (*arcualia*)

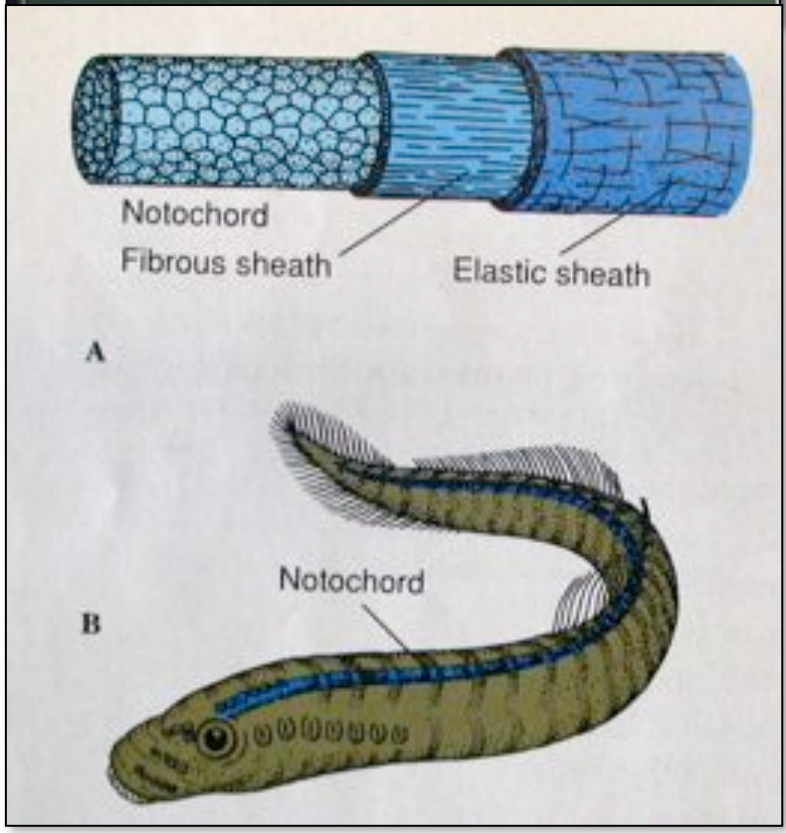

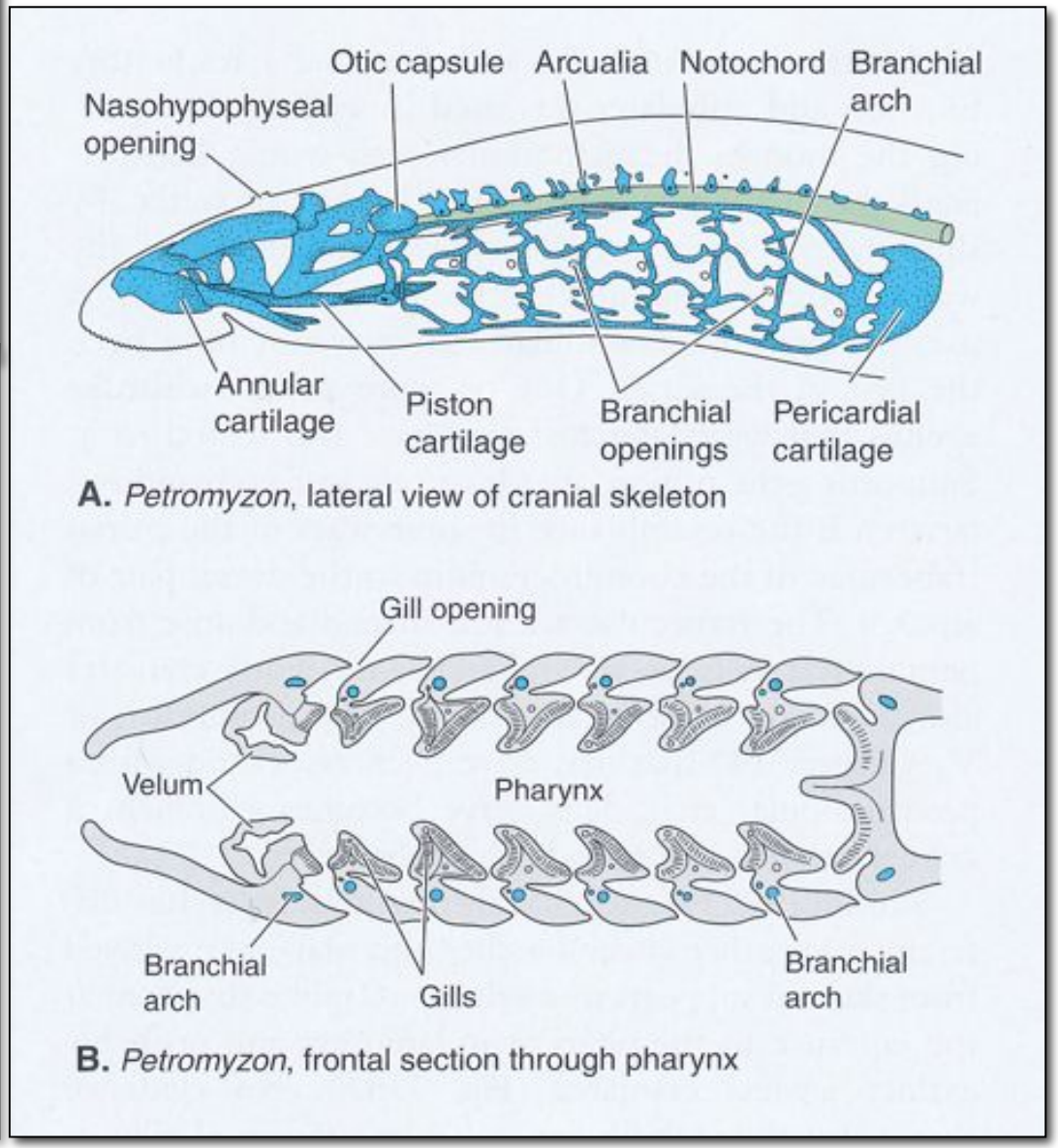

Osový skelet žraloka

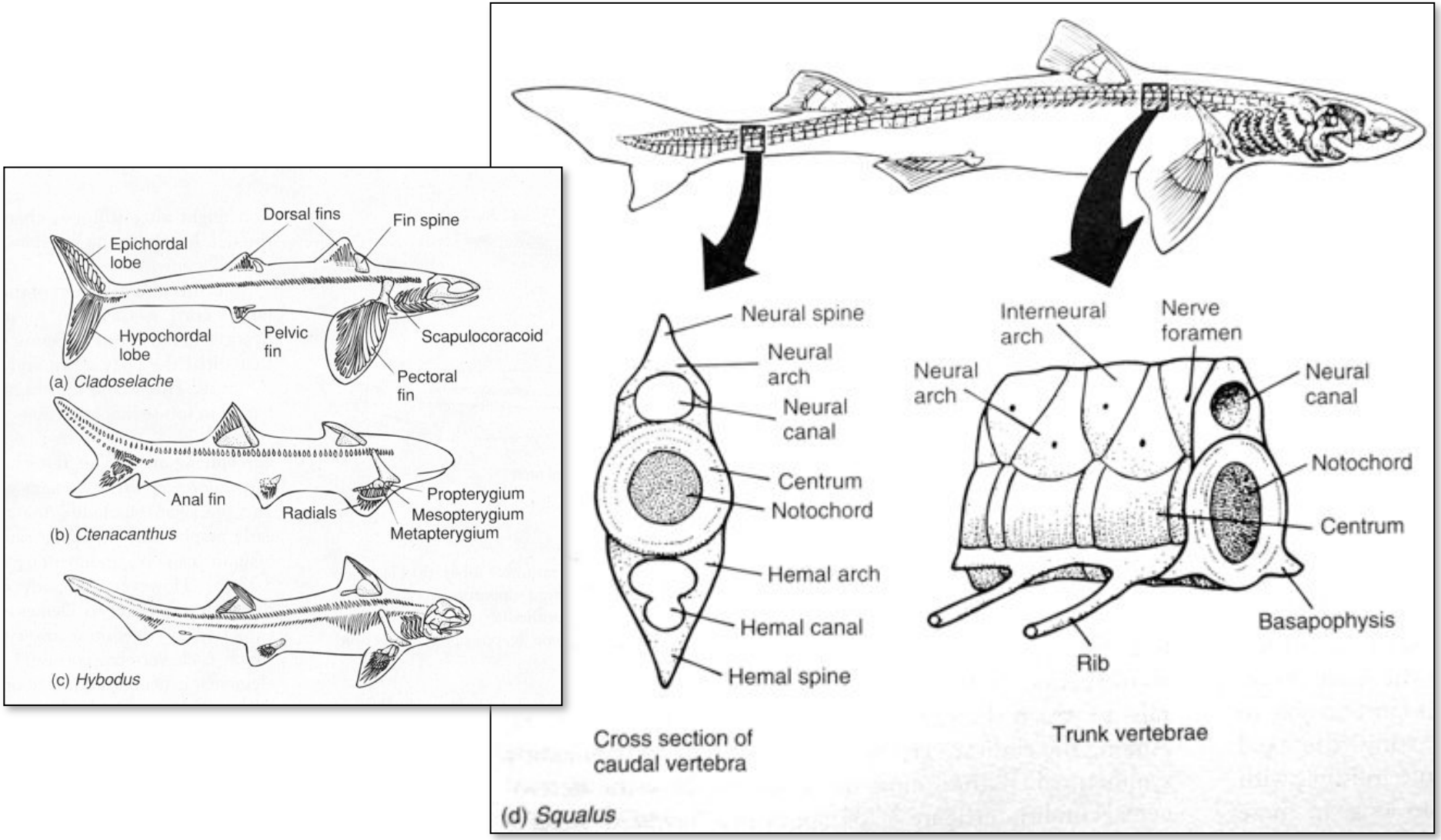

<u>Primitivní žraloci</u>: prominentní chorda + chrupavčité neurální a hemální oblouky; žádná centra obratlů; **u <u>moderních druhů</u>** chorda potlačena a chrupavčité elementy dominují



Osový skelet jesetera

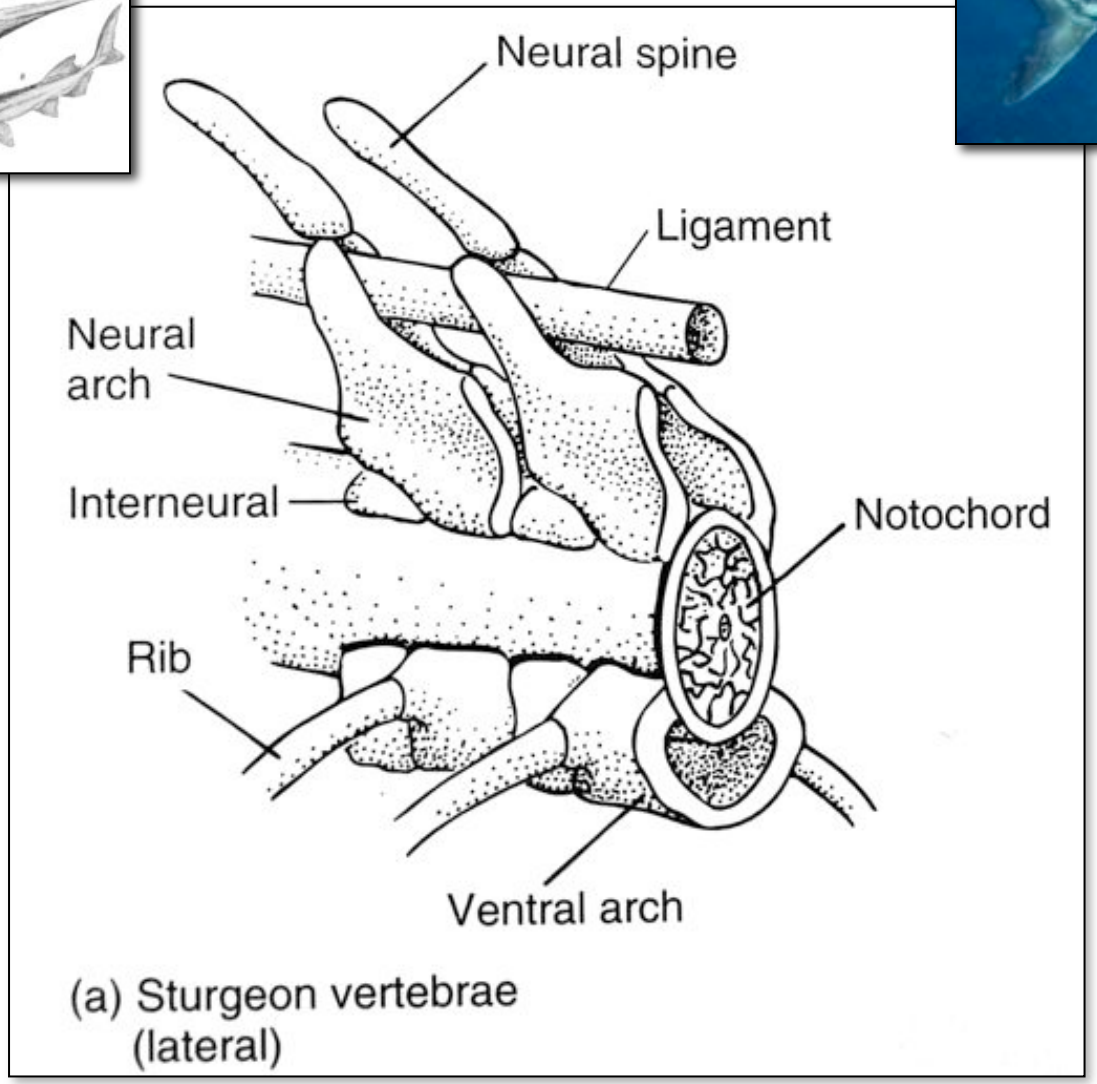

(a) Sturgeon vertebrae (lateral)

Ryby chrupačité (Chondrostei) (řídkokostní!); jeseter, veslonos: páteř neosifikuje (pouze sekundárně), přítomno několik elementů; aspondylní obratle (bez těl)

Osový skelet ryb kostnatých (Teleostei)

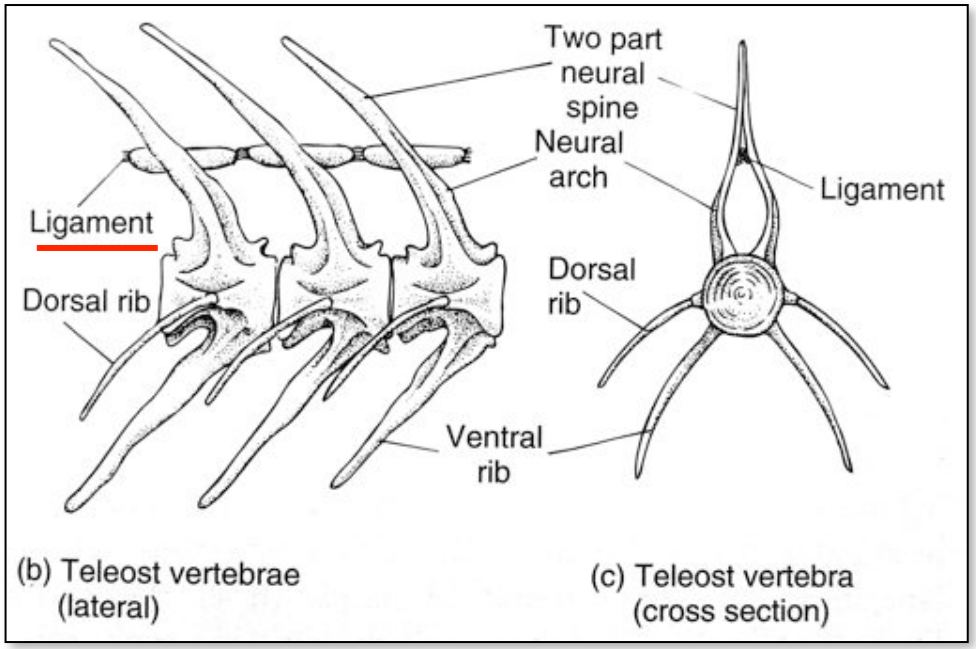

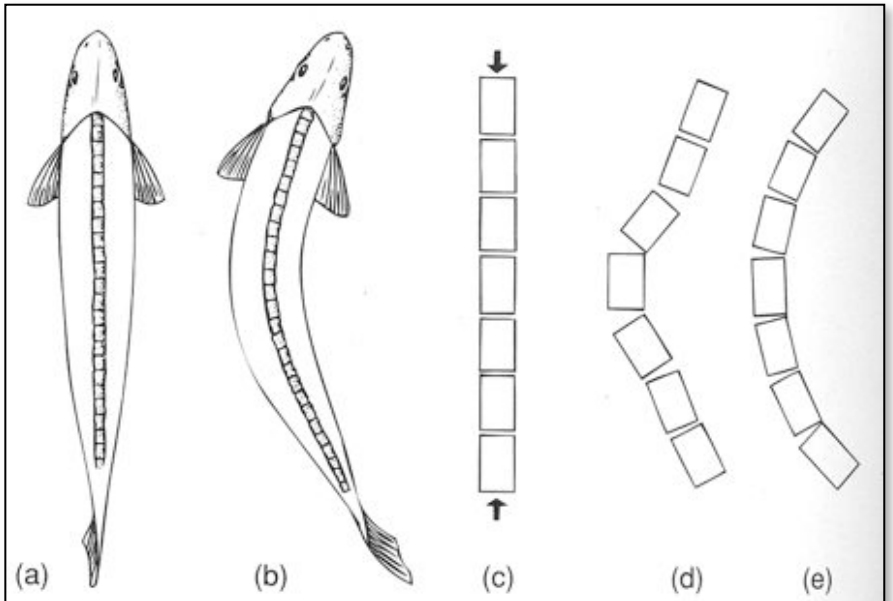

Figure 8.19 Function of amphicoelous vertebrae in a teleost. (a,b) Swimming involves development of lateral flexion of the vertebral column induced by contractions of the body musculature. (c) Chain of vertebrae shown under axial loads. Even during maximum bursts of speed, the ossified vertebrae are strong enough to withstand maximum compressive loads. (d) When flexed, the chain of vertebrae might buckle and fail. (e) Firm intervertebral ligaments that resist buckling return stiffness to the vertebral column.

Plně osifikovaná centra nahrazují chordu, **páteř je hlavní mechanickou oporou těla.** Neurální oblouky a žebra velice vyvinuté; stejně tak jako osifikované elementy ploutví pomáhající stabilizaci

Osový skelet ryb lalokoploutvých (Crossopterygii)

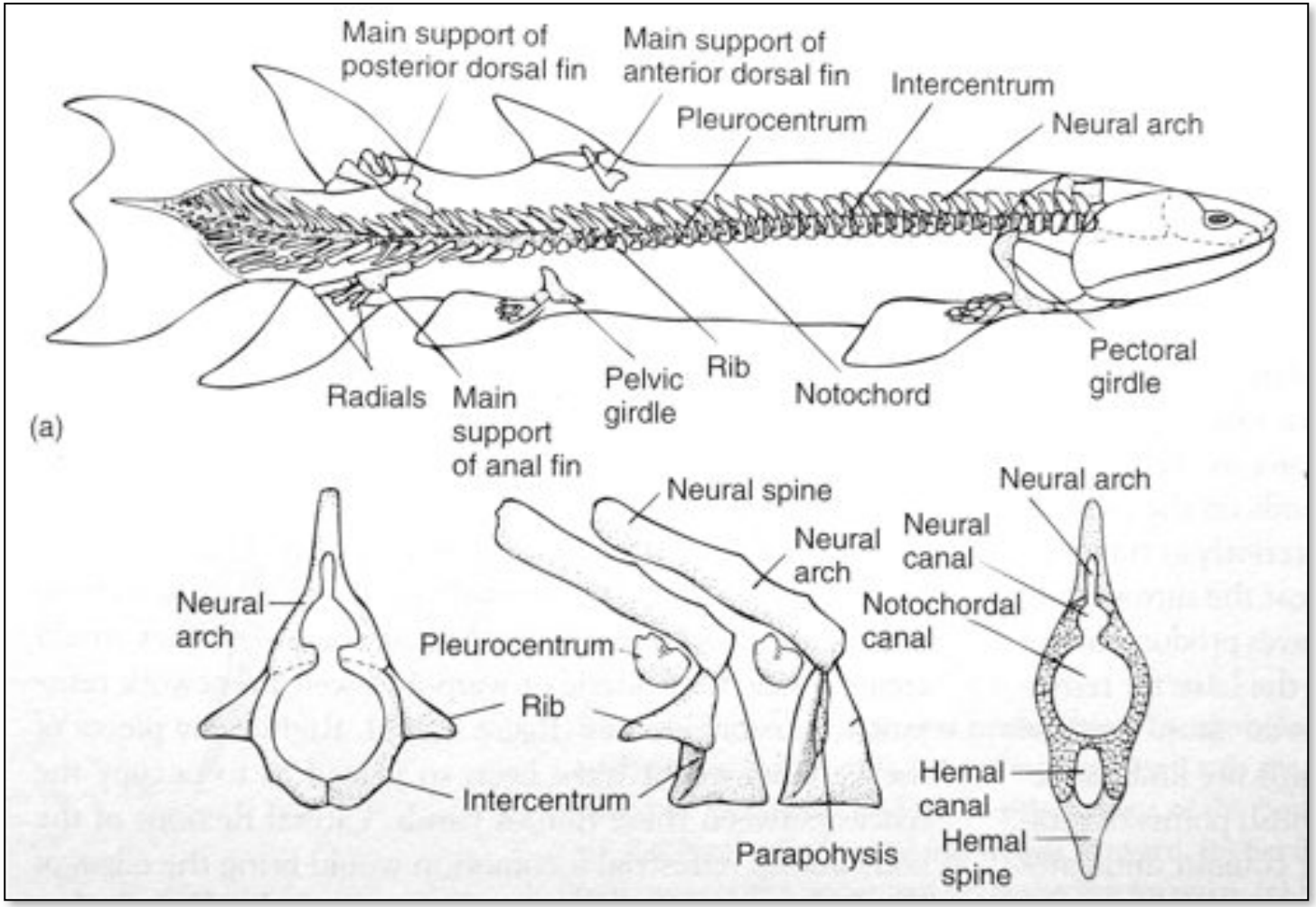

Rozsáhlá chorda, osa zpevněna velkými těly obratlů s několika kostěnými centry spojenými fibrózní tkání. Párová <u>pleurocentra</u> dorso-laterálně, větší <u>intercentra</u> ventro-laterálně; není ještě kompaktní tělo obratle, vyplněno chrupavkou

Ocasní ploutev – hlavní generátor pohybu ploutvovců

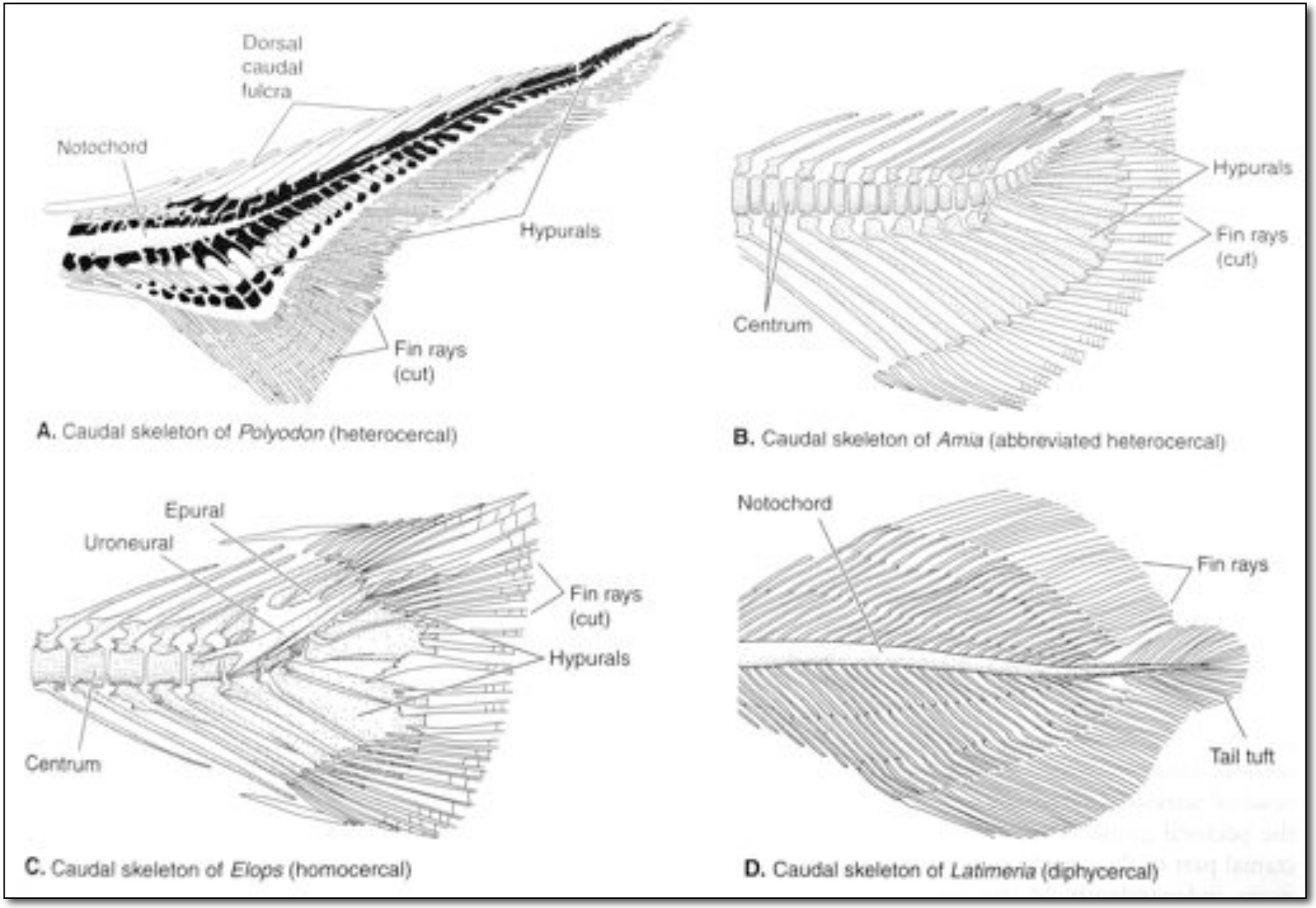

Heterocerkní, difycerkní, homocerkní, hypocerkní

Rozlišování (tagmatisace) páteře

Ploutvovci:

- obratle tělní a ocasní

Čtyřnožci: tagmatisace páteře:

- krční (cervikální)
- hrudní (thorakální)
- bederní (lumbální)
- křížové (sakrální)
- ocasní (kaudální)

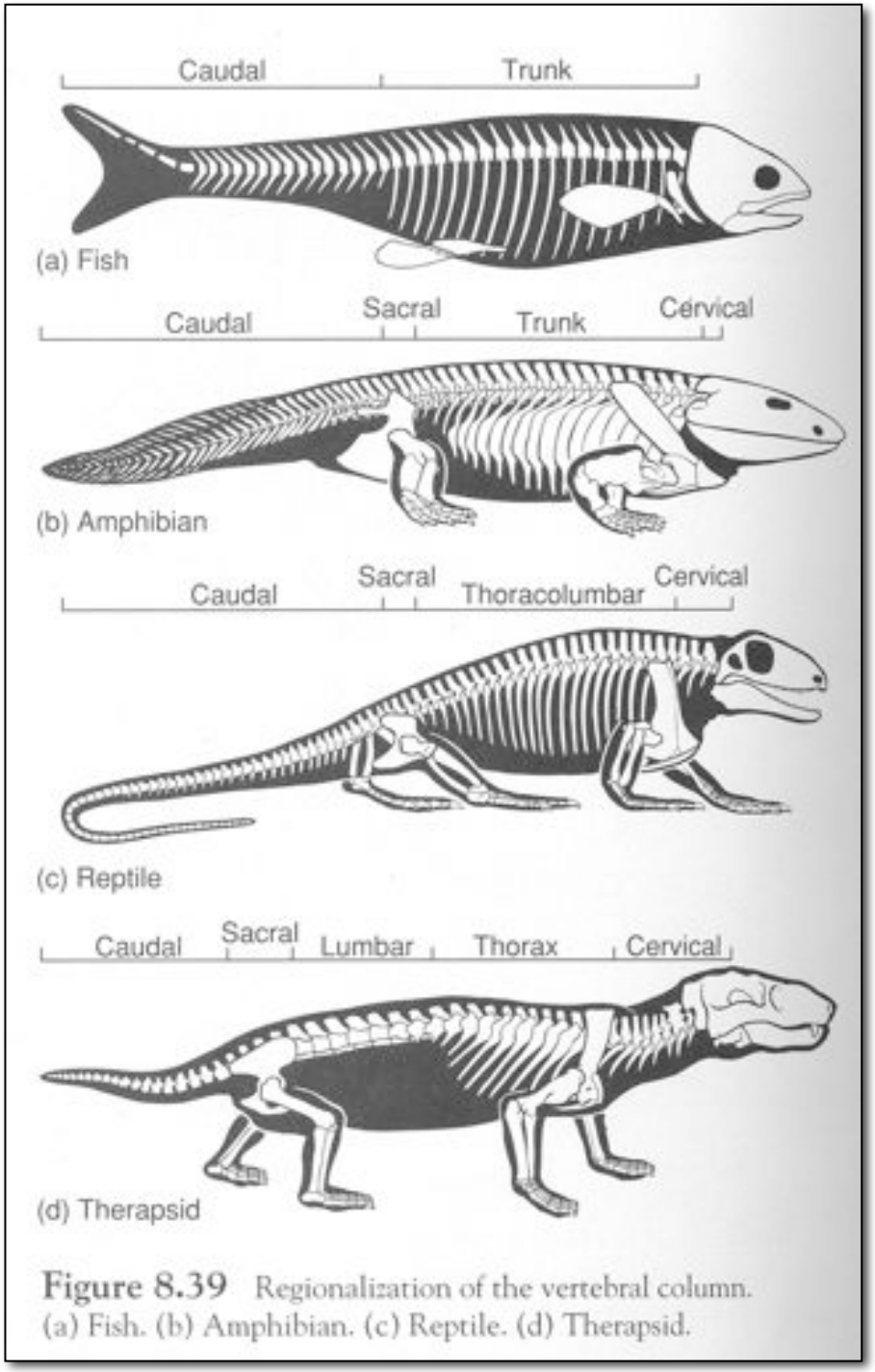

Figure 8.39 Regionalization of the vertebral column. (a) Fish. (b) Amphibian. (c) Reptile. (d) Therapsid.

Rozlišování (tagmatisace) páteře

Ploutvovci:

- obratle tělní a ocasní

Čtyřnožci: tagmatisace páteře:

- krční (cervikální)
- hrudní (thorakální)
- bederní (lumbální)
- křížové (sakrální)
- ocasní (kaudální)

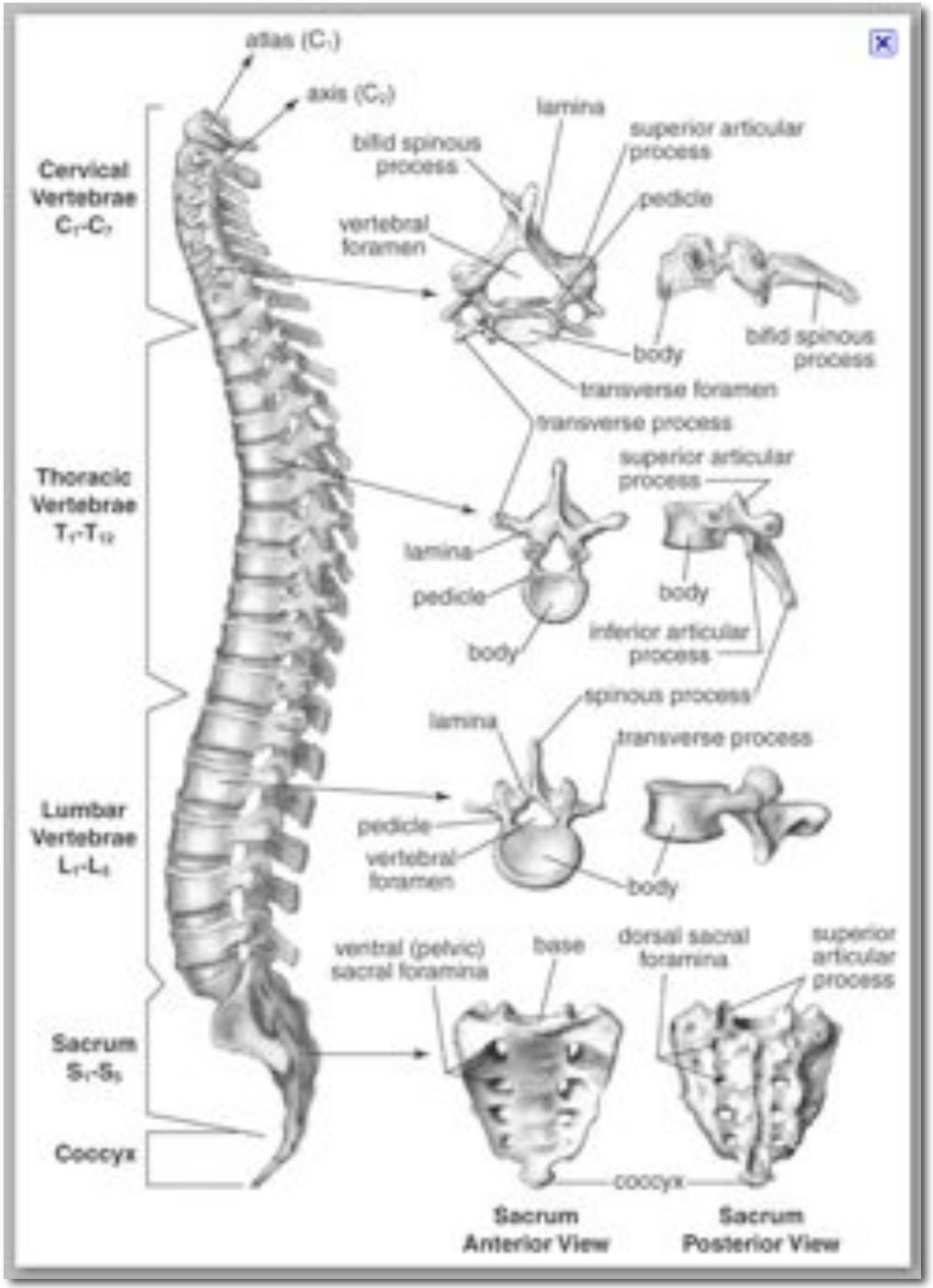

Tetrapoda – tagmatisace páteře:

krční (cervikální), hrudní (thorakální), bederní (lumbální), křížové (sakrální), ocasní (kaudální)

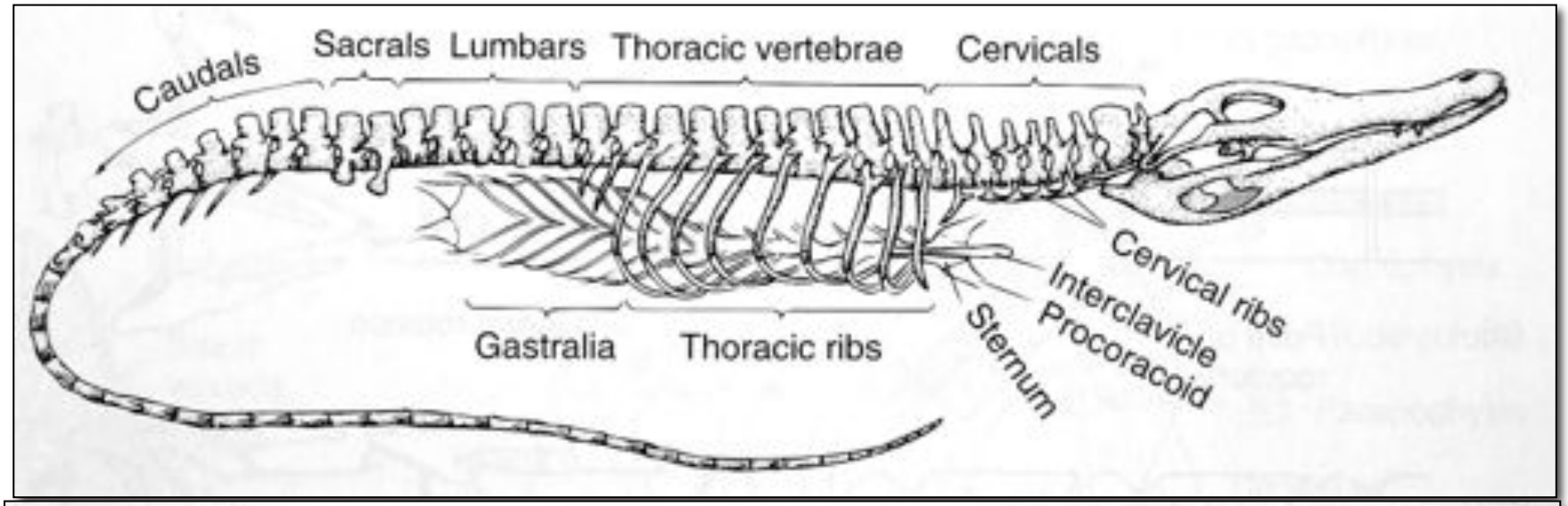

TABLE 8-1 Regional Differentiation of the Vertebral Column*

Vertebrate Group	Vertebral Region					
		(14–30 combined)				
Mammals	Cervical (7)	Thoracic		Lumbar	Sacral (3)	Caudal
Birds	Cervical (11–25)	Thoracic (3–19)		Lumbar +	Sacral (10–23)	Caudal (6–7 + pygostyle)
Reptiles	Cervical (6–10)		Trunk (10–22)		Sacral (2–3)	Caudal
Amphibians	Cervical (1)		Trunk (8–22)		Sacral (1)	Caudal
Fishes	—		Trunk		—	Caudal

*The number of vertebrae indicated represent a typical number or range; exceptions occur.

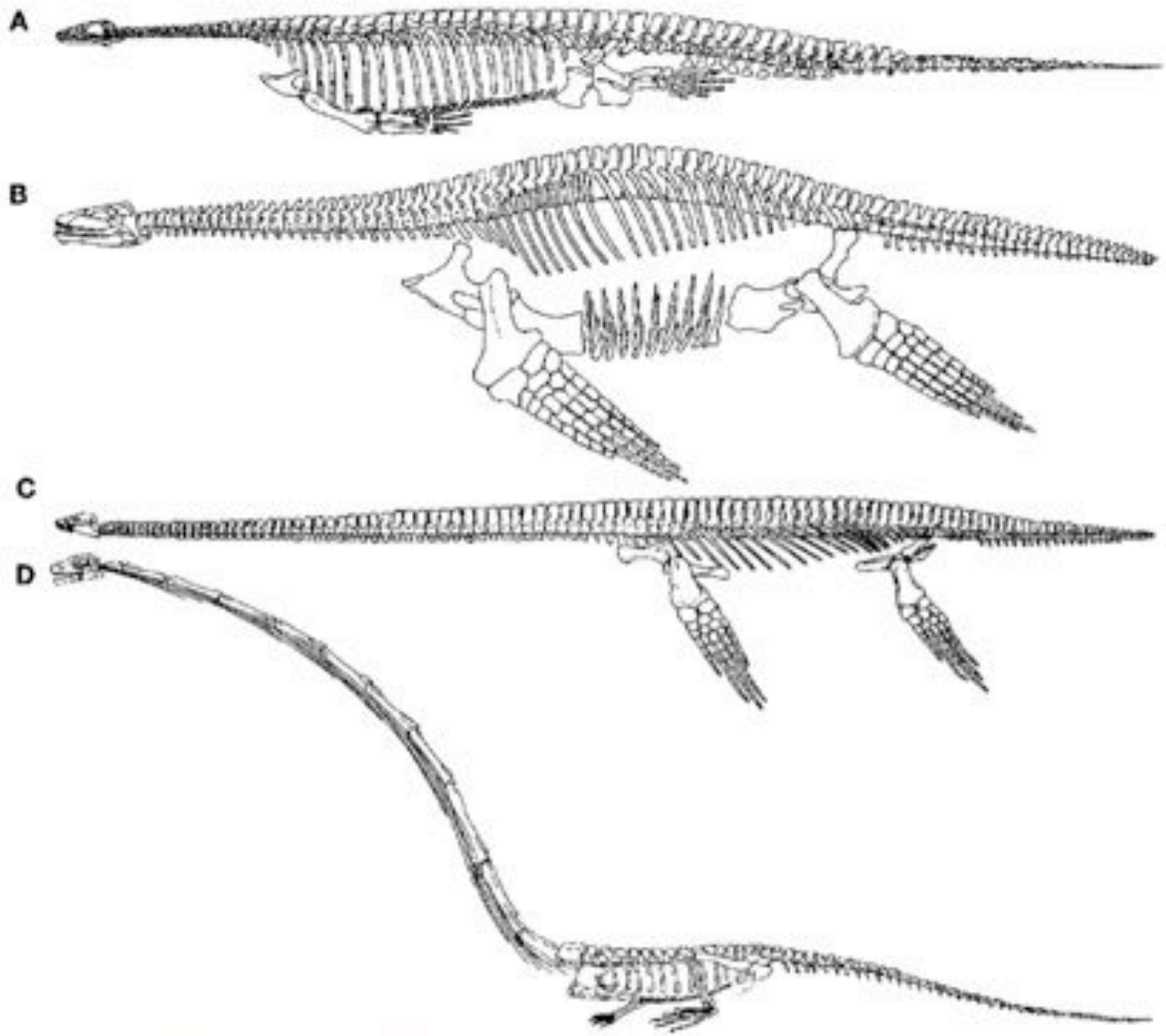

Fig. 4. Skeletons of Mesozoic aquatic reptiles. (**A**) Skeleton of nothosaur, *Pachypleurosaurus*. Redrawn from Carroll and Gaskill ('85). (**B**) Skeleton of the plesiosauroid *Cryptoclidus*. Redrawn from Andrews ('10). (**C**) Skeleton of elasmosaurid *Hydrothecrosaurus*. Redrawn from de Saint-Seine ('55). (**D**) Skeleton of *Tanystropheus*. Redrawn from Wild ('73). Note that the number of cervical vertebrae increased with neck elongation in the first three species. In *Tanystropheus*, however, the length of each cervical vertebra increased.

Osová výztuha:

chorda vs. páteř

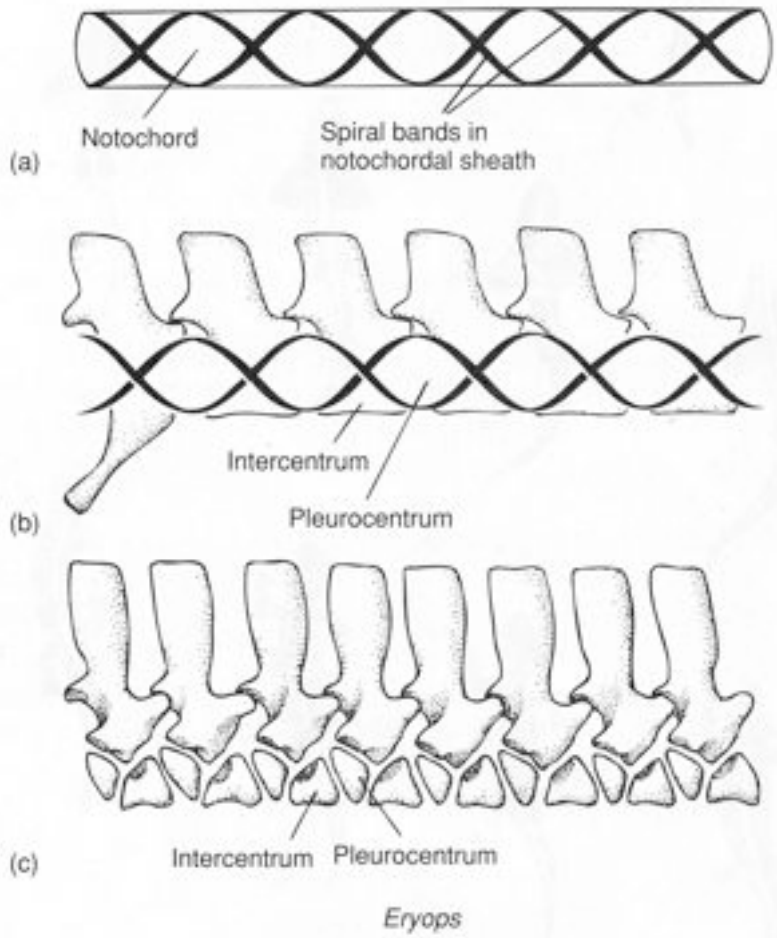

Figure 8.26 Geodesic model of the axial skeleton of an early tetrapod. (a) Bands of connective tissue wound in opposite directions, each at 45° to the long axis of the notochord, form a geodetic framework that resists both flexion and torque. (b) A rhachitomous vertebral column has much the same pattern, shown by dashed outline and overlaid on the geodetic framework. (c) Vertebral column of *Eryops* wherein the spaces of the geodetic framework are occupied by rigid bone around the notochord, permitting controlled flexion that resists torque.

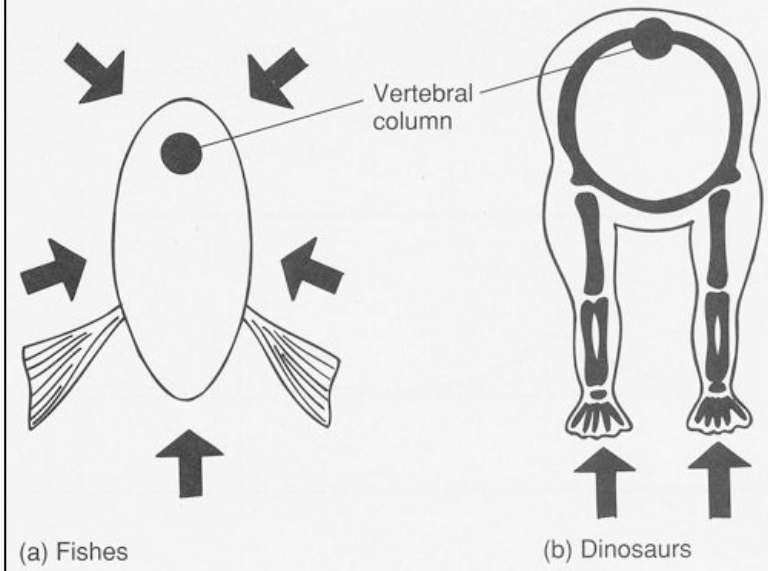

Figure 8.33 Body support. (a) In fishes, the surrounding water (arrows) supports and buoys the weight of the body. (b) In tetrapods, the limbs support and the vertebral column suspends the weight of the body.

Žebra (*costae*)

pouze u čelistnatců

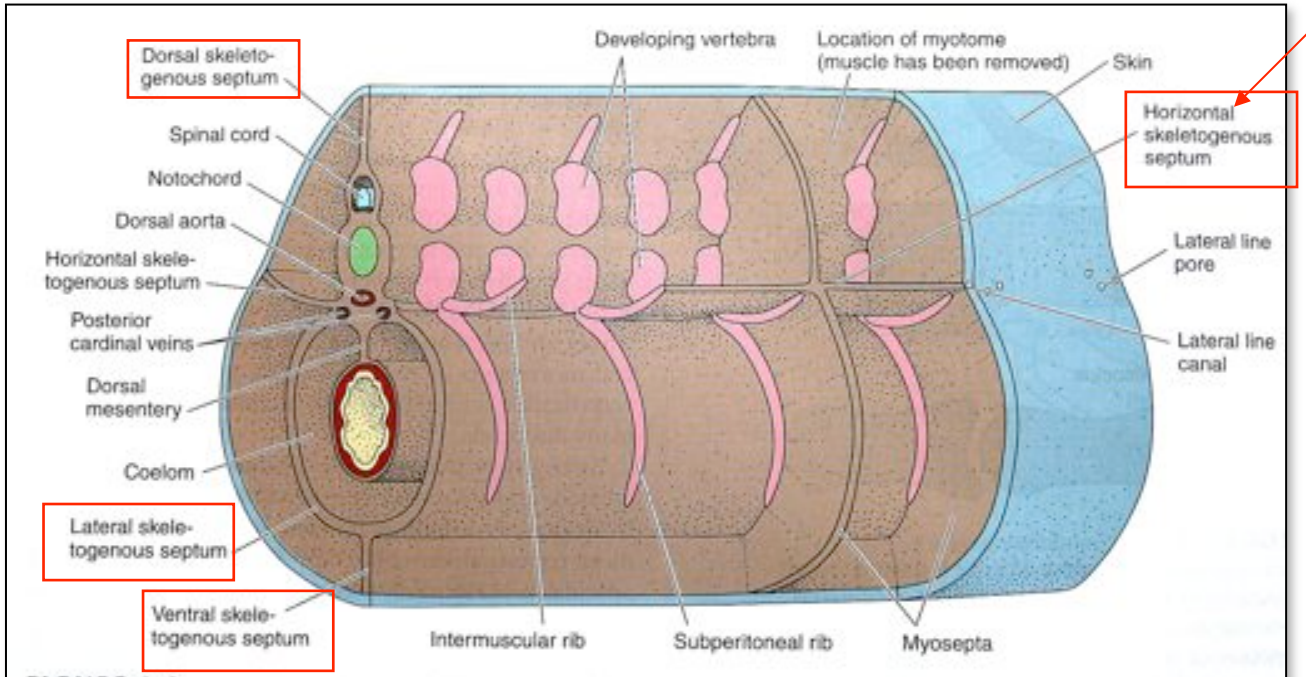

FIGURE 8-3
A stereodiagram of the vertebral axis, skeletogenous septa, and ribs of a jawed fish. *(After Goodrich.)*

Tyčovité skeletální elementy, přítomny pouze u čelistnatců (navíc chybí u chimér, latimerie)

U vodních čelistnatců v každém segmentu, vyztužují célom a umožňují úpon svalů: žebra intersegmentálně » úpon segmentálních svalů » » možnost ohybu těla

Vznikají na myoseptech (tzv. sklerotogenní septa) kondenzací sklerotomu:

– **dorsální žebra** (na septum horisontale) = u bichirů a Tetrapoda

– **ventrální žebra** (na ventr. skelet. septu; vnitřní vrstvě myomer) = ploutvovci, larvy obojživelníků, homologické s ocasní extenzí hemapofýz.

Někteří Teleostei mají oba typy, po přechodu na souš zánik těch ventrálních (Tetrapoda)

Žebra a připojení na obratle

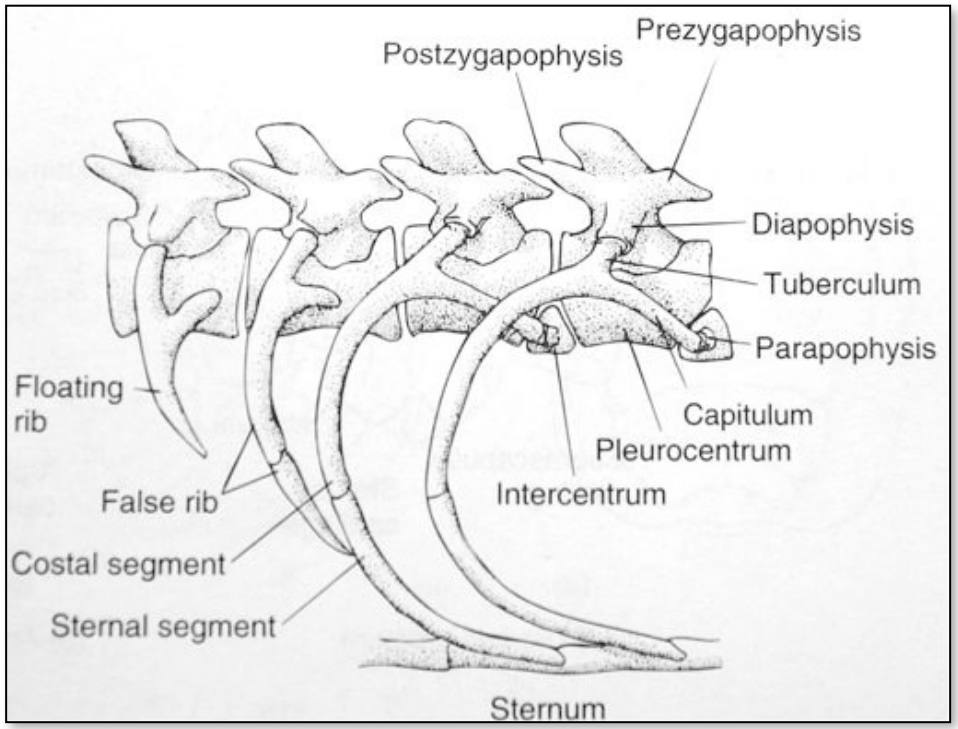

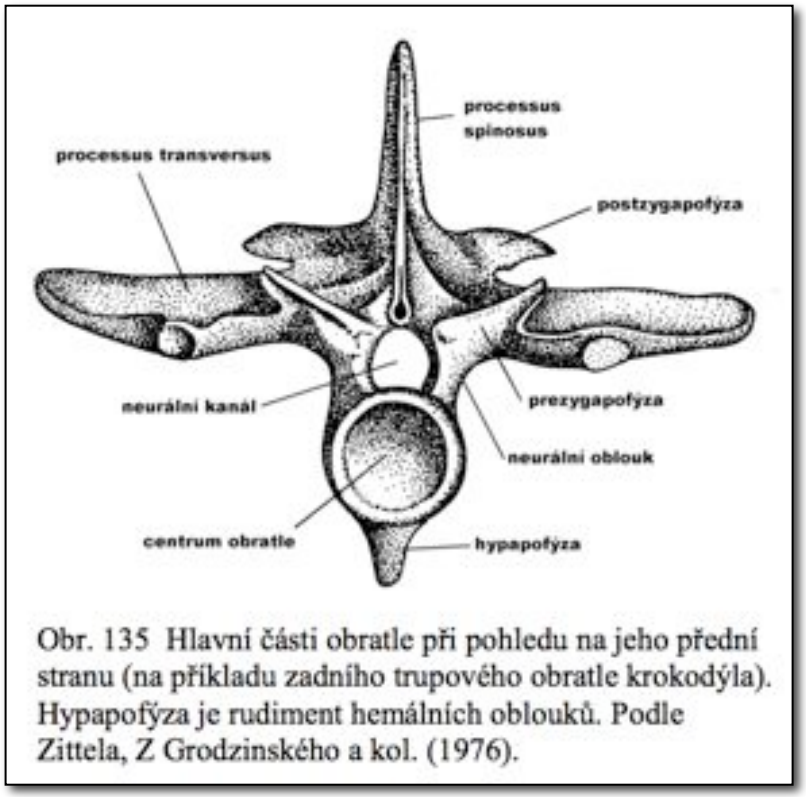

Obr. 135 Hlavní části obratle při pohledu na jeho přední stranu (na příkladu zadního trupového obratle krokodýla). Hypapofýza je rudiment hemálních oblouků. Podle Zittela, Z Grodzinského a kol. (1976).

žebro může být kloubeno na dvou místech:

- Diapofýza (příčný výběžek, *proc. transversus*): kloubení proximální hlavice žebra
- Parapofýza: kloubní spojení žebra s centrem obratle.

Zygapofýzy = párová přídatná kloubní spojení obratlů, vznikla až po přechodu na souš » výrazné zvětšení pohyblivosti obratlů/páteře

- Praezygapofýza: směřují dopředu a kloubní spojení je na dorsální straně
- Postzygapofýza: směřují dozadu

Hrudník a kost hrudní (*sternum*)

Hrudní kost (*sternum*) vzniká nezávisle na žebrech *enchondrální osifikací*, představuje místo vzniku a úponu hrudních svalů.

- U různých skupin čtyřnožců zřejmě sternum vzniklo nezávisle, může být tvořeno 1–více elementy.
  - Chybí hadům a želvám.
  - Původní fce: zpevnění pletence horních končetin.
  - Největší rozvoj – ptáci – let.

Kost hrudní (*sternum*) & hrudní koš

Ocasatí: malá <u>sternální destička</u> u pletence h. končetin; žáby: <u>s.</u> ve spojení s pletencem, několik elementů; <u>s.</u> stále bez spojení se žebry; <u>s.</u> chybí u želv či hadů;

Až u amniot vzniká funkční spojení sterna se žebry=**hrudník**=**hrudní koš**: vede ke zpevnění hrudníku *s. lato* (ochrana) a pomáhá ventilaci plic

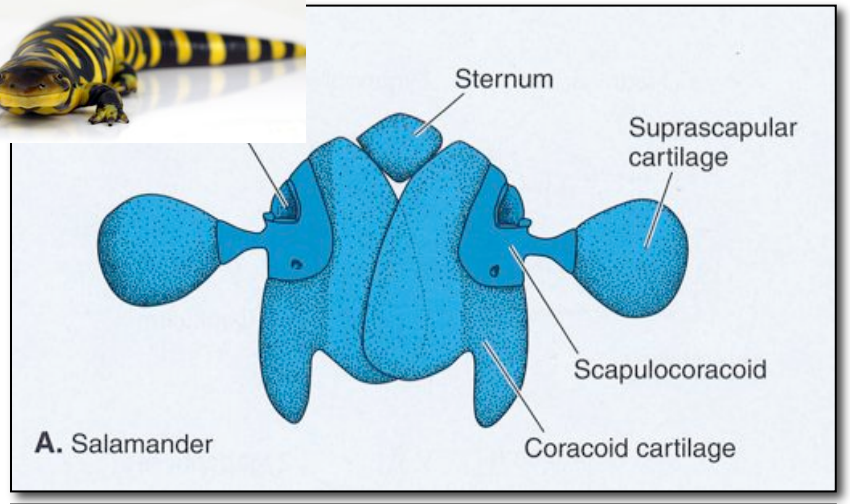

A. Salamander

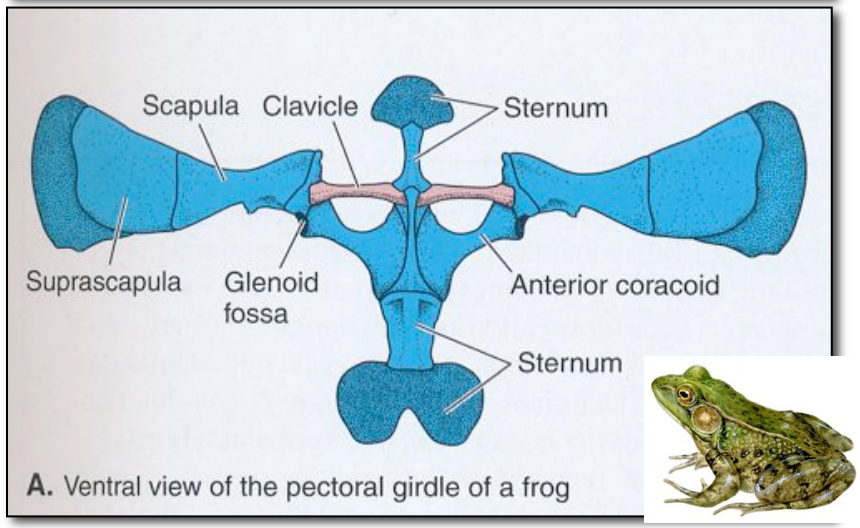

A. Ventral view of the pectoral girdle of a frog

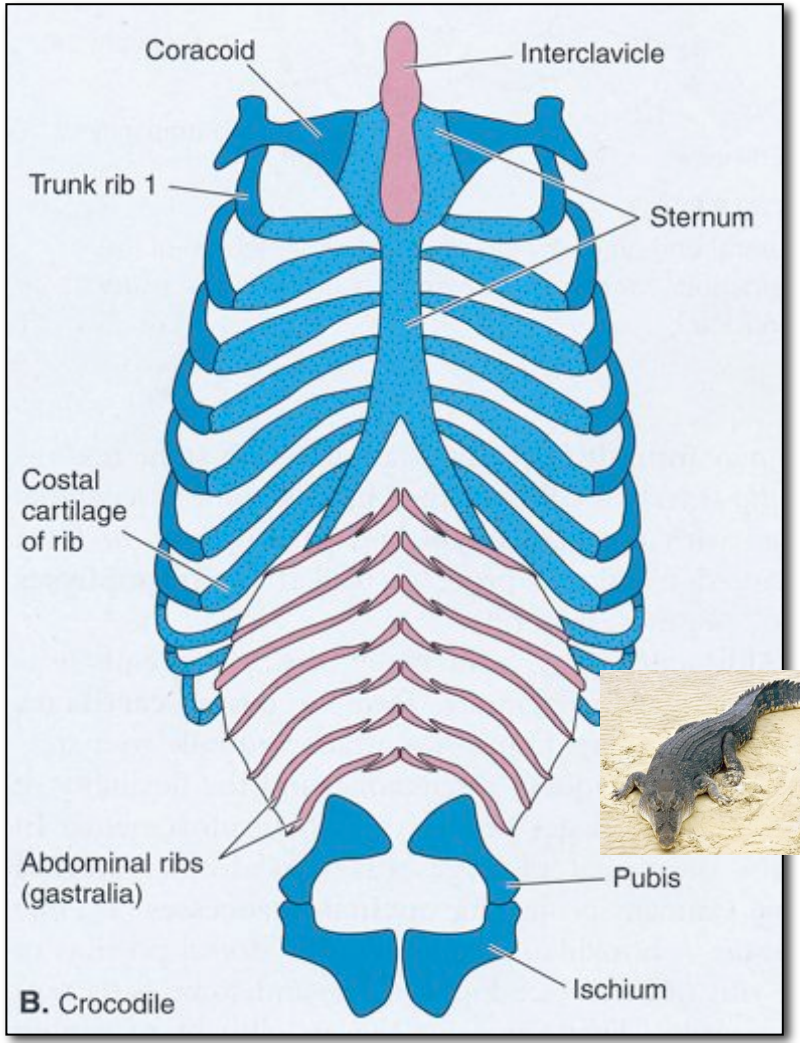

B. Crocodile

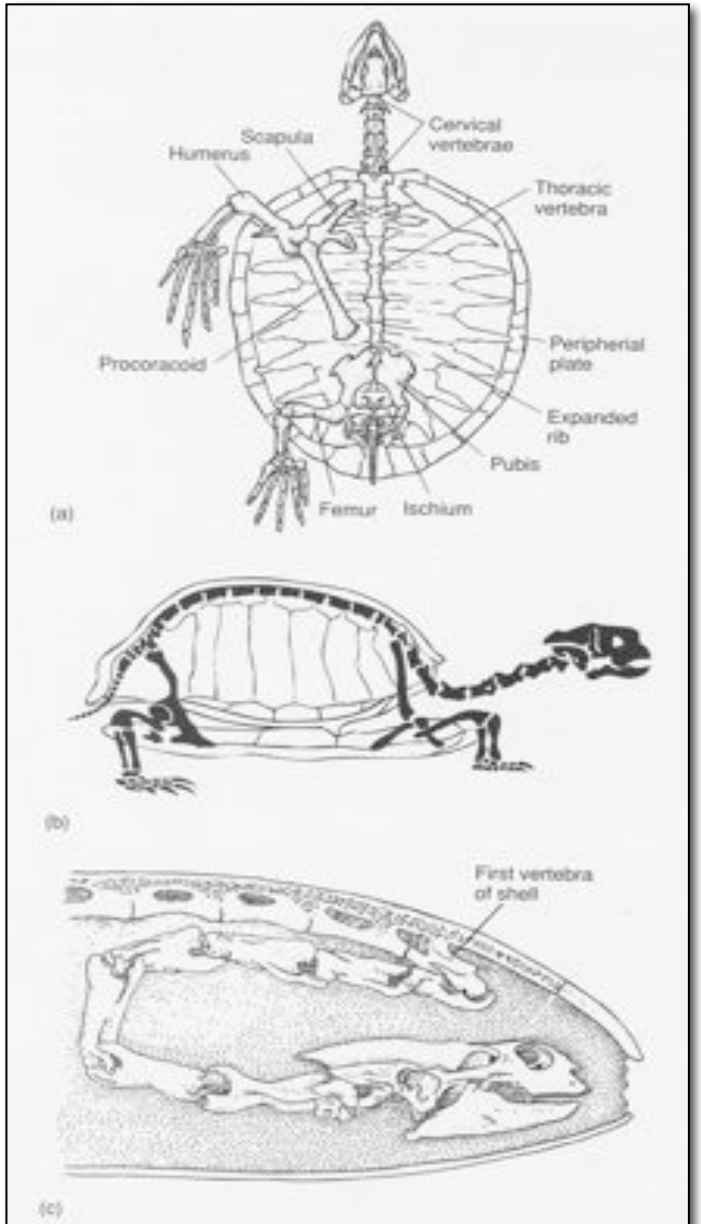

Figure 8.29 Turtle skeleton. (a) The skeleton of this fossil turtle shows how expanded vertebrae, ribs, and peripheral dermal plates fuse to form the shell. (b) Silhouette of the cranial, appendicular, and axial skeleton within the shell. (c) Head of the softshell turtle Trionyx retracted within its shell. Flexible articulations between cervical vertebrae permit this extensive movement.

krunýř želv:

žebra + obratle + kostěné (dermální) desky + povrch krunýře = rohovinové desky (šupiny)

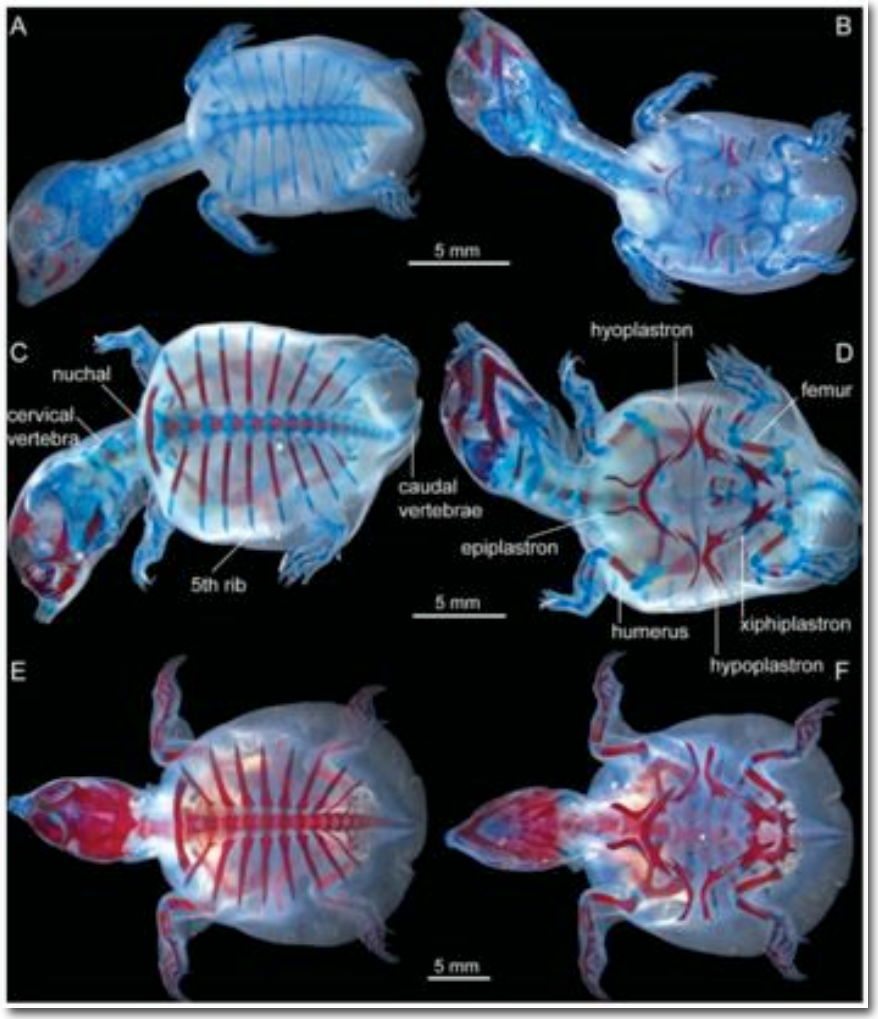

Hrudník, hrudní koš

Největší rozvoj – ptáci – let

Hřeben: *crista sterni* – upínání *m. pectoralis*

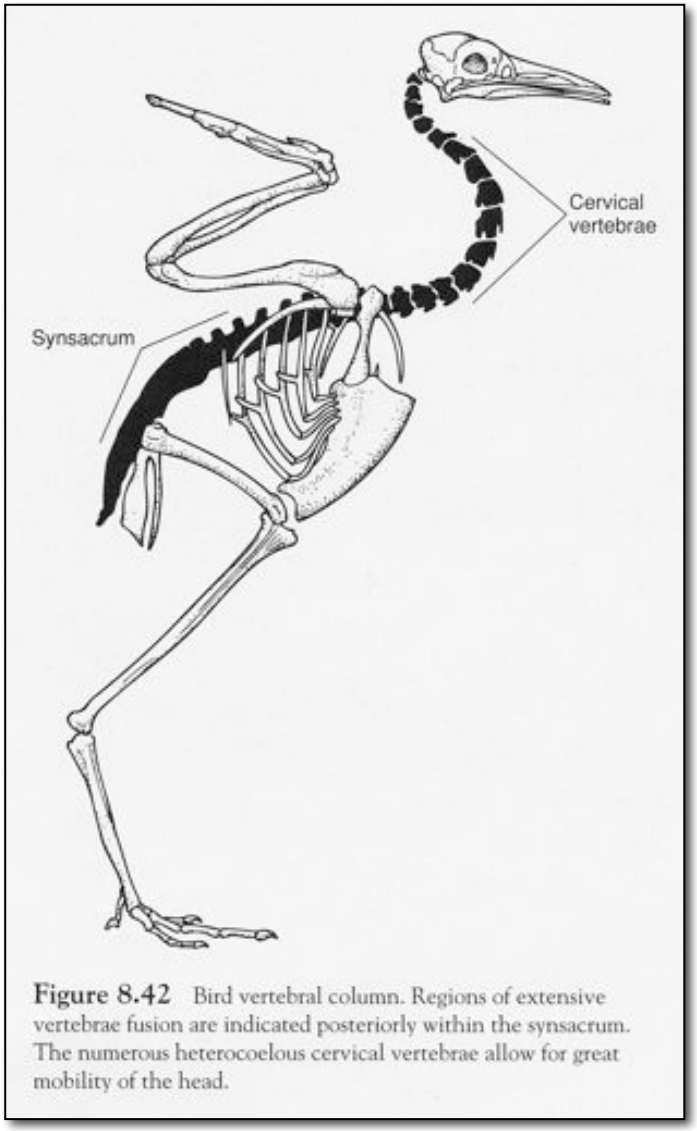

Figure 8.42 Bird vertebral column. Regions of extensive vertebrae fusion are indicated posteriorly within the synsacrum. The numerous heterocoelous cervical vertebrae allow for great mobility of the head.

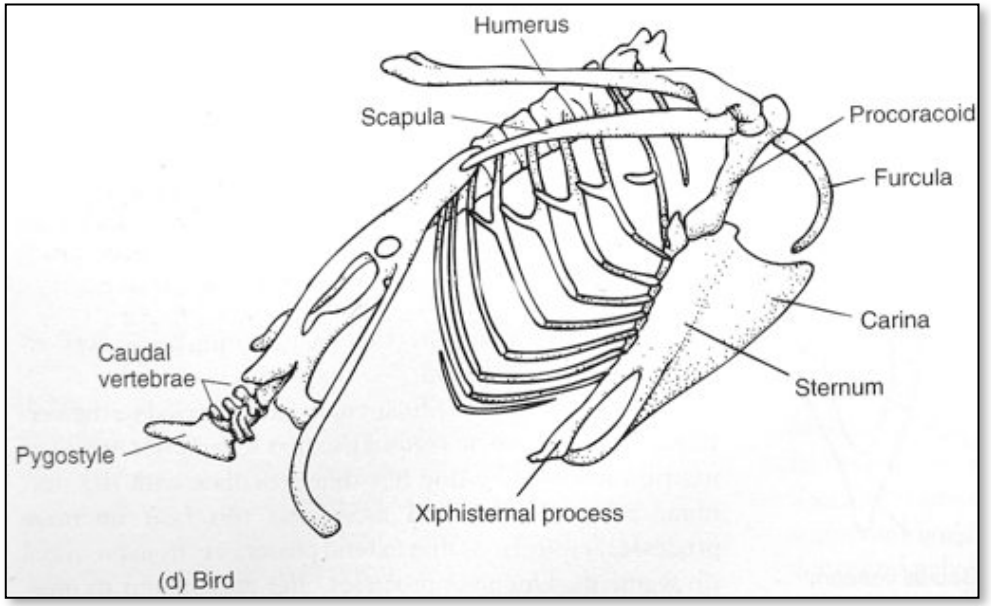

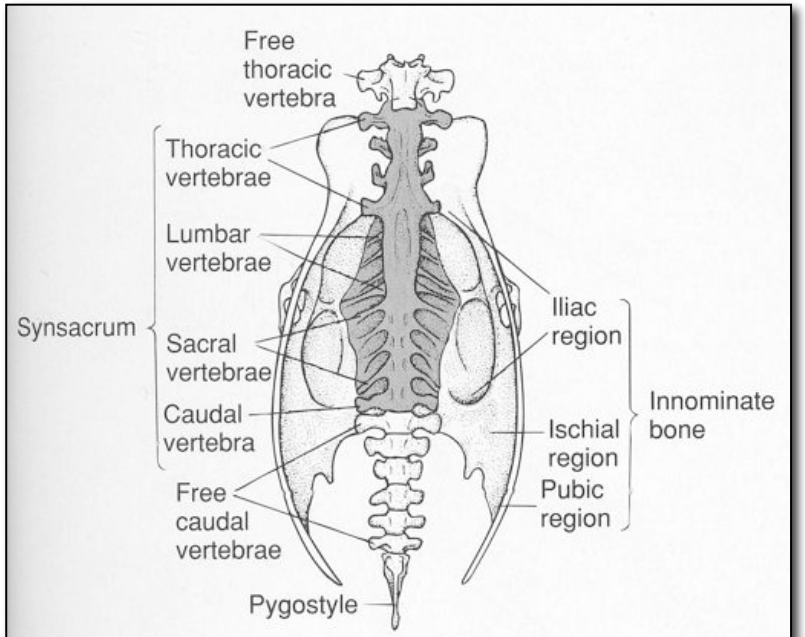

Figure 8.32 Synsacrum of a pigeon, ventral view. Notice how the synsacrum (shaded) is fused to joined elements of the pelvis, the innominate bone.

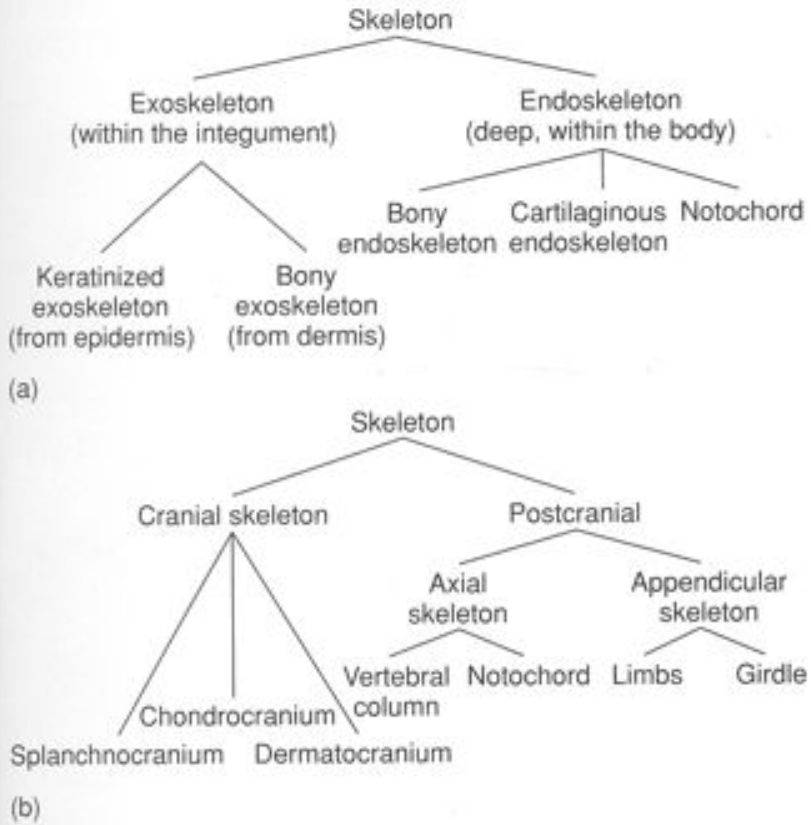

Figure 7.1 Organization of skeletal tissues in vertebrates. Components of the skeletal system function together as a unit but, as a convenience, they can be divided into manageable parts for closer analysis. (a) As a protective and supportive system, the skeleton can be divided into structures on the outside (exoskeleton) and inside (endoskeleton) of the body. (b) On the basis of position, the skeleton can be treated as two separate components, the cranial skeleton (skull) and the postcranial skeleton. The postcranial skeleton includes the axial and appendicular skeletons.

Obecné dělení skeletu obratlovců

- exoskeleton vs. endoskeleton:
- kraniální vs. postkraniální skelet

Axiální (osový) skelet:

– chorda
– páteř (obratle)
– nepárové mediální ploutve
– žebra
– sternum (k. hrudní)

Apendikulární skelet:

– párové ploutve/končetiny

– pletence končetin

Evoluce párových končetin:

"fin-fold" vs. "gill-arch" teorie

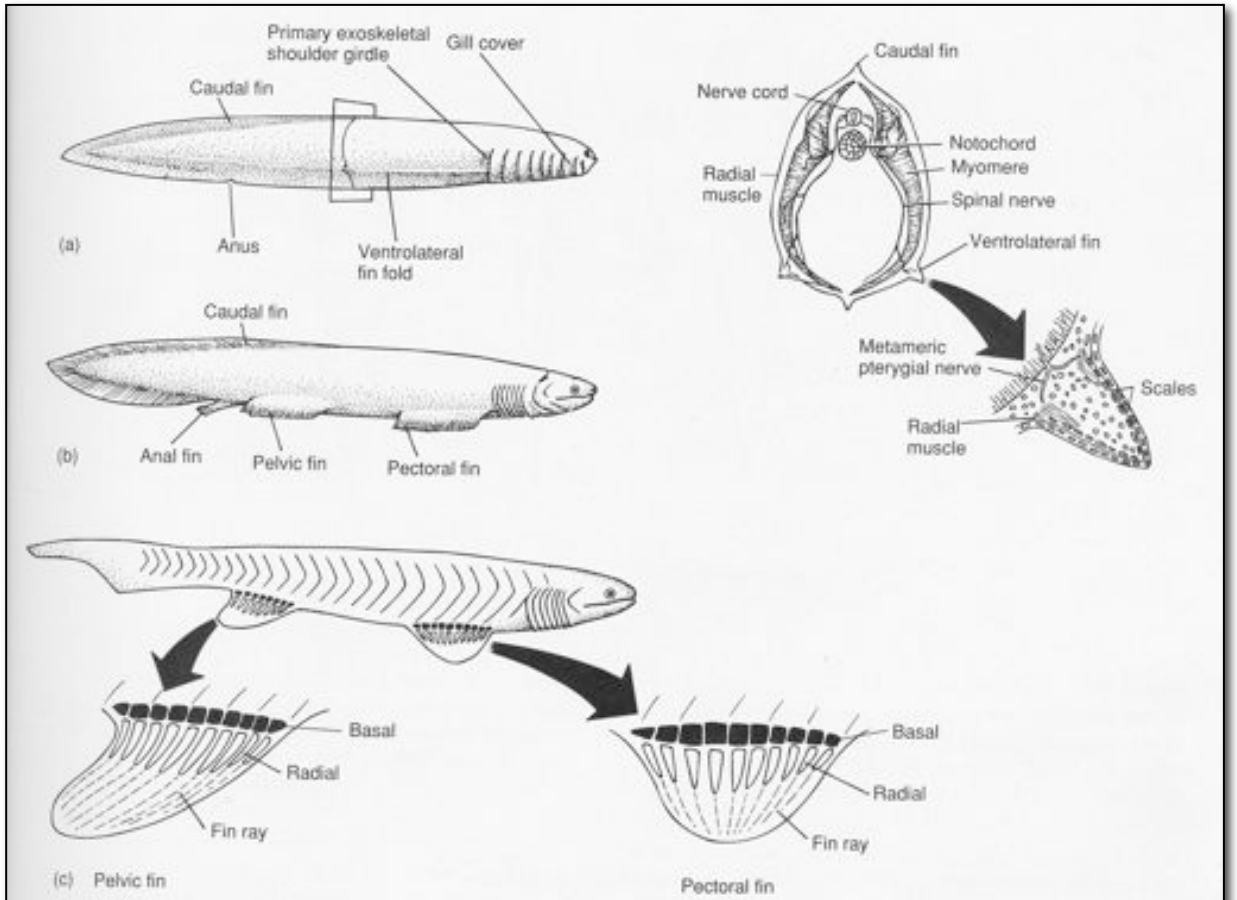

Figure 9.5 Fin-fold theory proposed by Balfour and Thacher for the origin of paired fins. Lateral stabilizer fins (a) become divided into specialized pectoral and pelvic fins (b). Basals and radials enlarge to support the fins (c). The metapterygial stem is solid black.

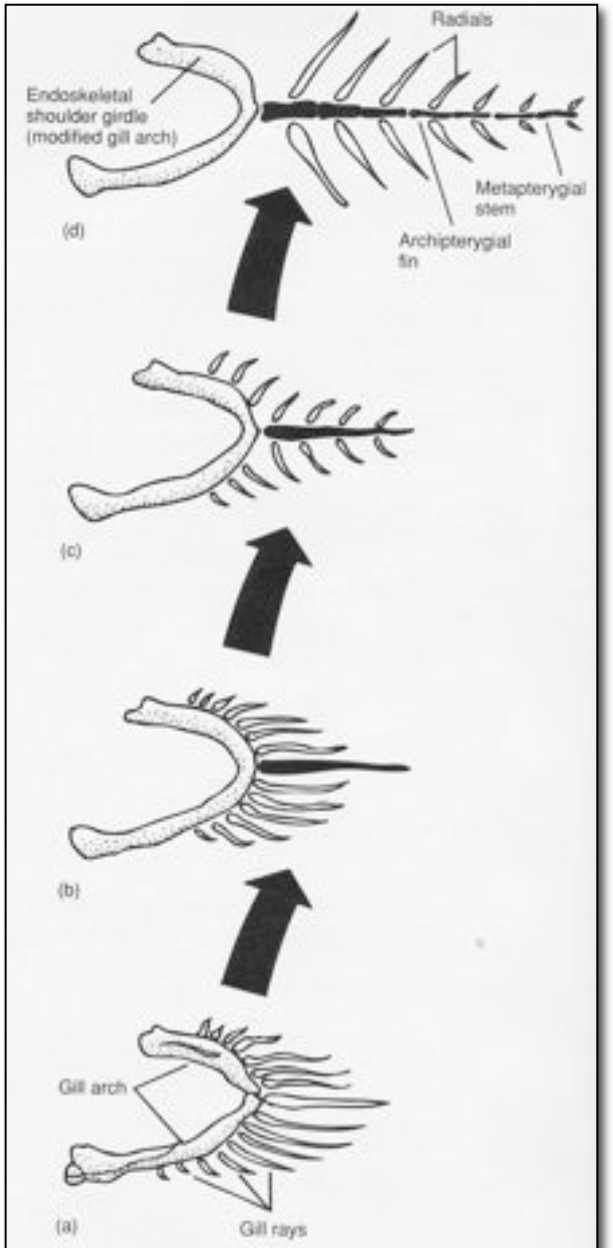

Figure 9.4 Gill-arch theory proposed by Gegenbaur for the origin of paired fins. Gill rays expand (a,b) and proliferate (c), forming a long central support for an external fin, not unlike the archipterygial condition (d) found in some present-day lungfishes.

Evoluce párových končetin



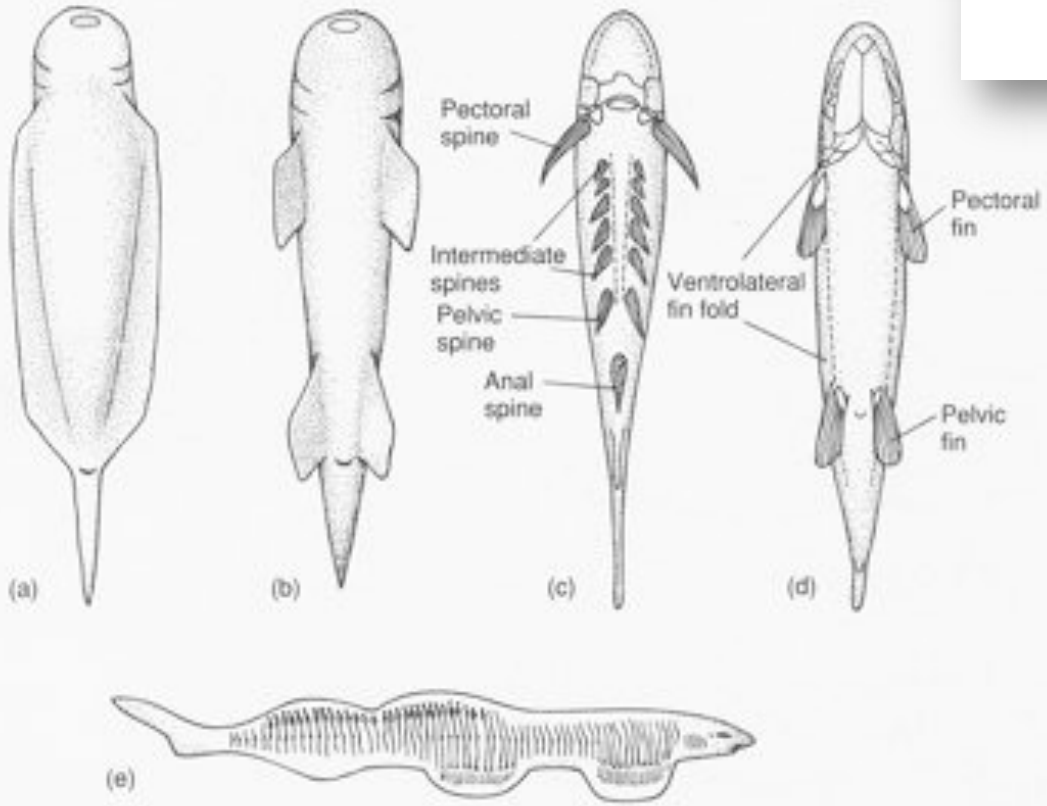

Figure 9.6 Fin-fold theory. Indirect evidence pointing to the fin-fold theory can be seen from the position of rows of ventral spines in acanthodians (c), presumably remnants of the lost fin fold in pregnathostome ancestors (a,b). Ventral views (a–c) can be compared with the ventral view of a bony fish (d). Further evidence can be drawn from shark embryology (e), in which the discrete paired fins develop from a continuous thickening along the lateral body wall of the shark, a developmental event taken to be reminiscent of phylogenetic events.

Párové "končetiny": apomorfie čelistnatců (Gnathostomata)

Obecné dělení ploutví:

archipterygium– symetrická centrální osa ploutve (lalokoploutví+bahnící)

metapterygium – asymetrická osa vychýlená posteriorně, většina větvení míří preaxiálně

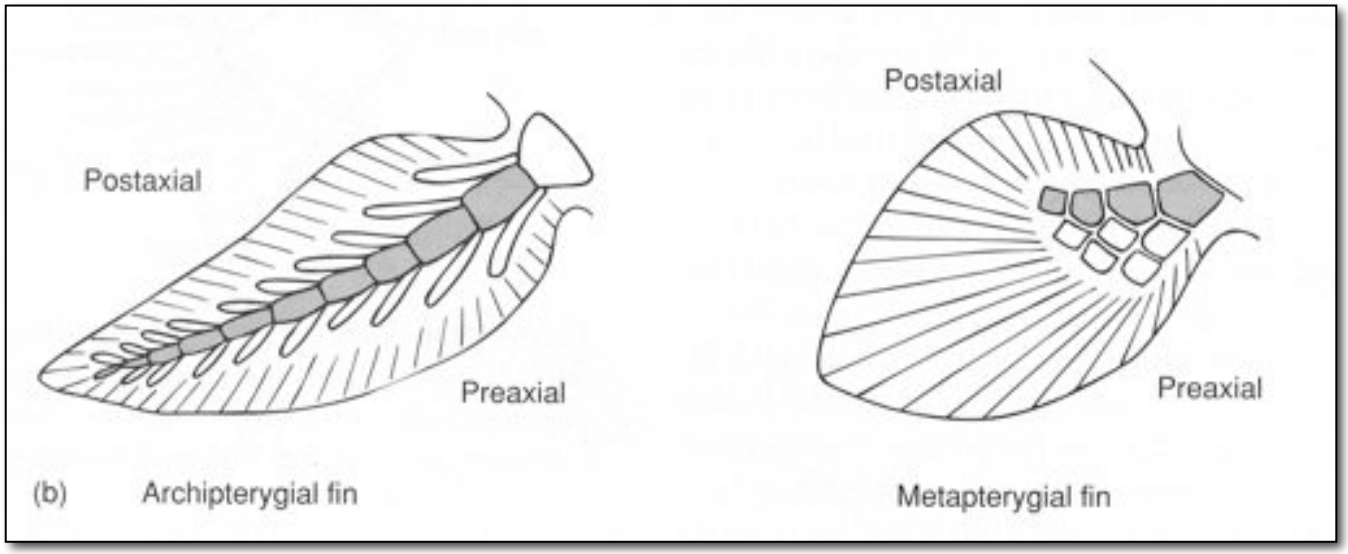

Párové "končetiny": apomorfie čelistnatců (Gnathostomata)

Ichtyopterygium (ploutve ryb):

tzv. tribasální ploutev

(většina ryb)

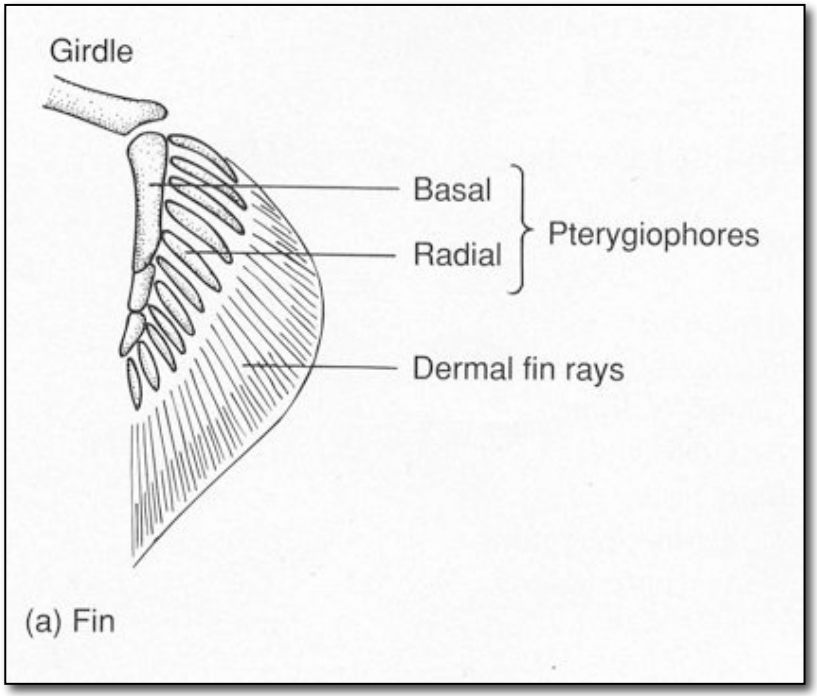

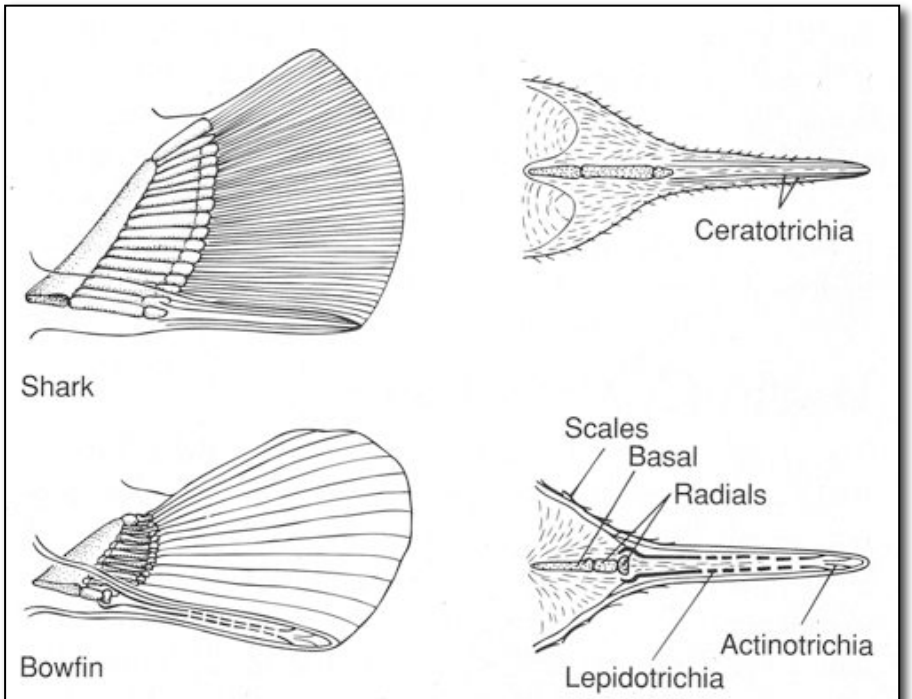

Figure 9.1 Dermal fin rays. (a) Ceratotrichia are keratinized rods that radiate out like vanes in a fan to internally support the fins of chondrichthyan fishes. (b) Lepidotrichia are cartilaginous or ossified supports within fins of bony fishes.

Basalia + radialia + ceratotrichia/lepidotrichia

(srv. *pterygium* = ploutev, křídlo)

Párové "končetiny": apomorfie čelistnatců (Gnathostomata)

Archipterygium (nozdratí – Choanichthyes):

tzv. monobasická ploutev

(Sarcopterygii):

- biseriální (Neoceratodus)
- uniseriální (Eusthenopteron)

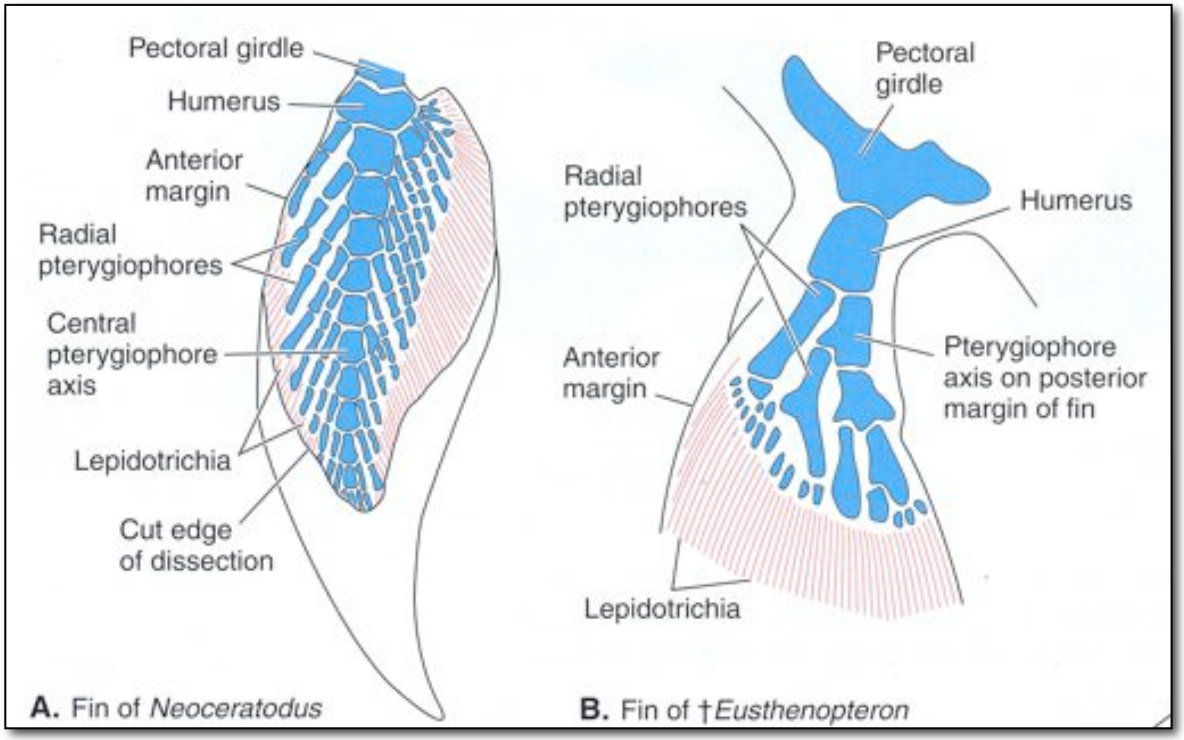

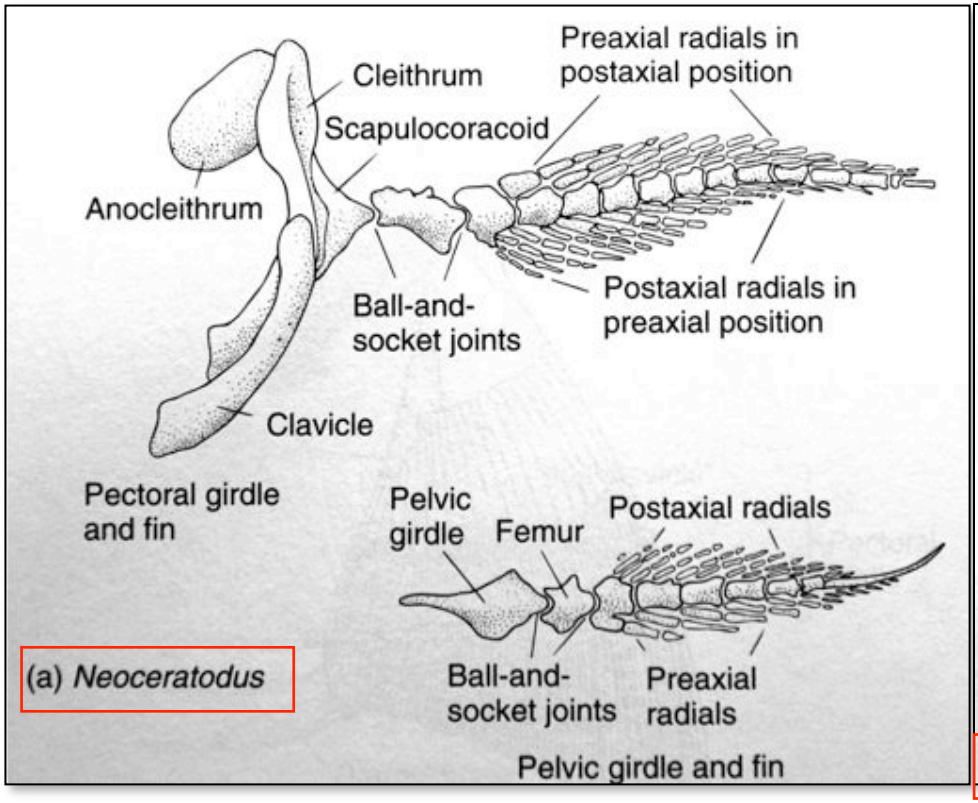
Preaxial radials in postaxial position
Cleithrum
Scapulocoracoid
Anocleithrum
Ball-and-socket joints
Postaxial radials in preaxial position
Clavicle
Pectoral girdle and fin
Pelvic girdle
Femur
Postaxial radials
Ball-and-socket joints
Preaxial radials
Pelvic girdle and fin
(a) *Neoceratodus*

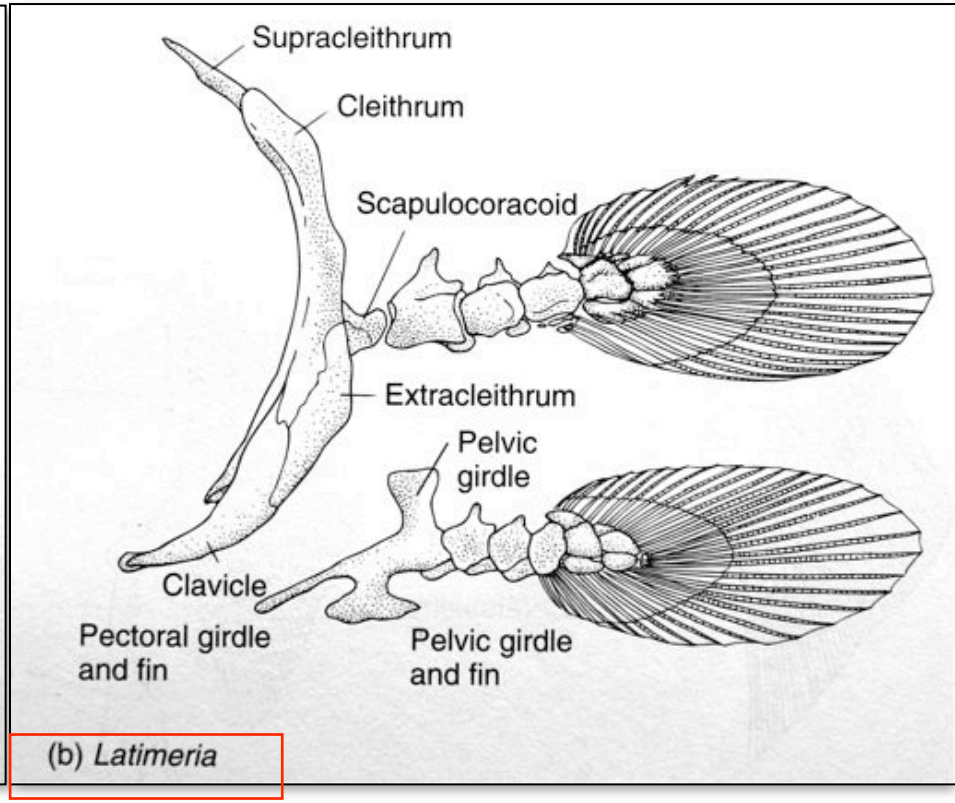
Supracleithrum
Cleithrum
Scapulocoracoid
Extracleithrum
Pelvic girdle
Clavicle
Pectoral girdle and fin
Pelvic girdle and fin
(b) *Latimeria*

Párové "končetiny": apomorfie čelistnatců (Gnathostomata)

Chiropterygium čtyřnožců (*cheir*=ruka):

basipodium (pletenec);
stylo-, zeugo-, autopodium

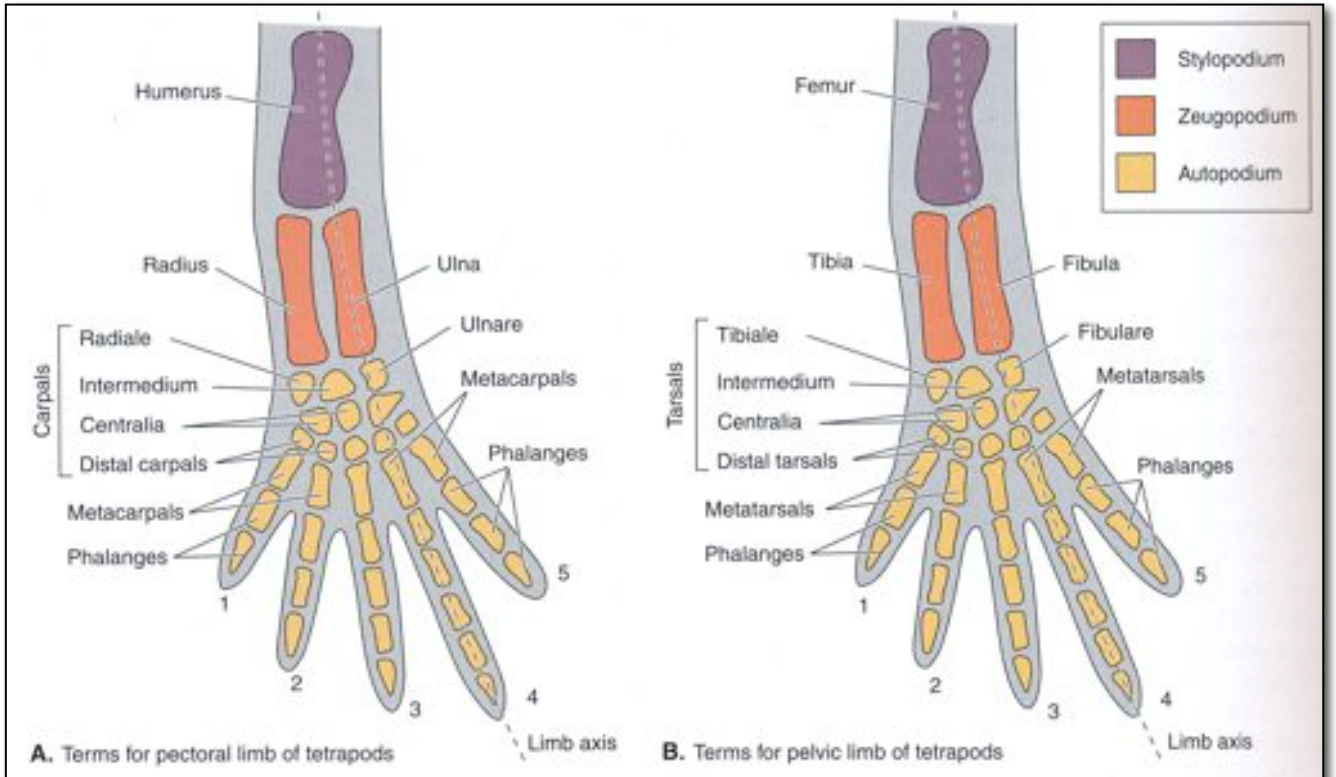

FIGURE 9-7
Diagrams of a generalized five-digit cheiropterygium of a tetrapod, showing terms used for elements in the pectoral (*A*) and pelvic (*B*) appendages. Note that the limb axis extends along the posterior border of the limb and into the fourth digit.

<u>Končetiny:</u> proximátní pletence a distální volné elementy

Končetinový základ: chrupavčitý endoskelet; pletenec hrudní končetiny fixován do dermatokrania (hrudní pletenec součástí dermatokrania: clavicula, cleithrum, posttemporale + endoskelet); <u>pletenec pánevní</u> - os coxae volně ve svalovině

Pletenec a ploutve paryb

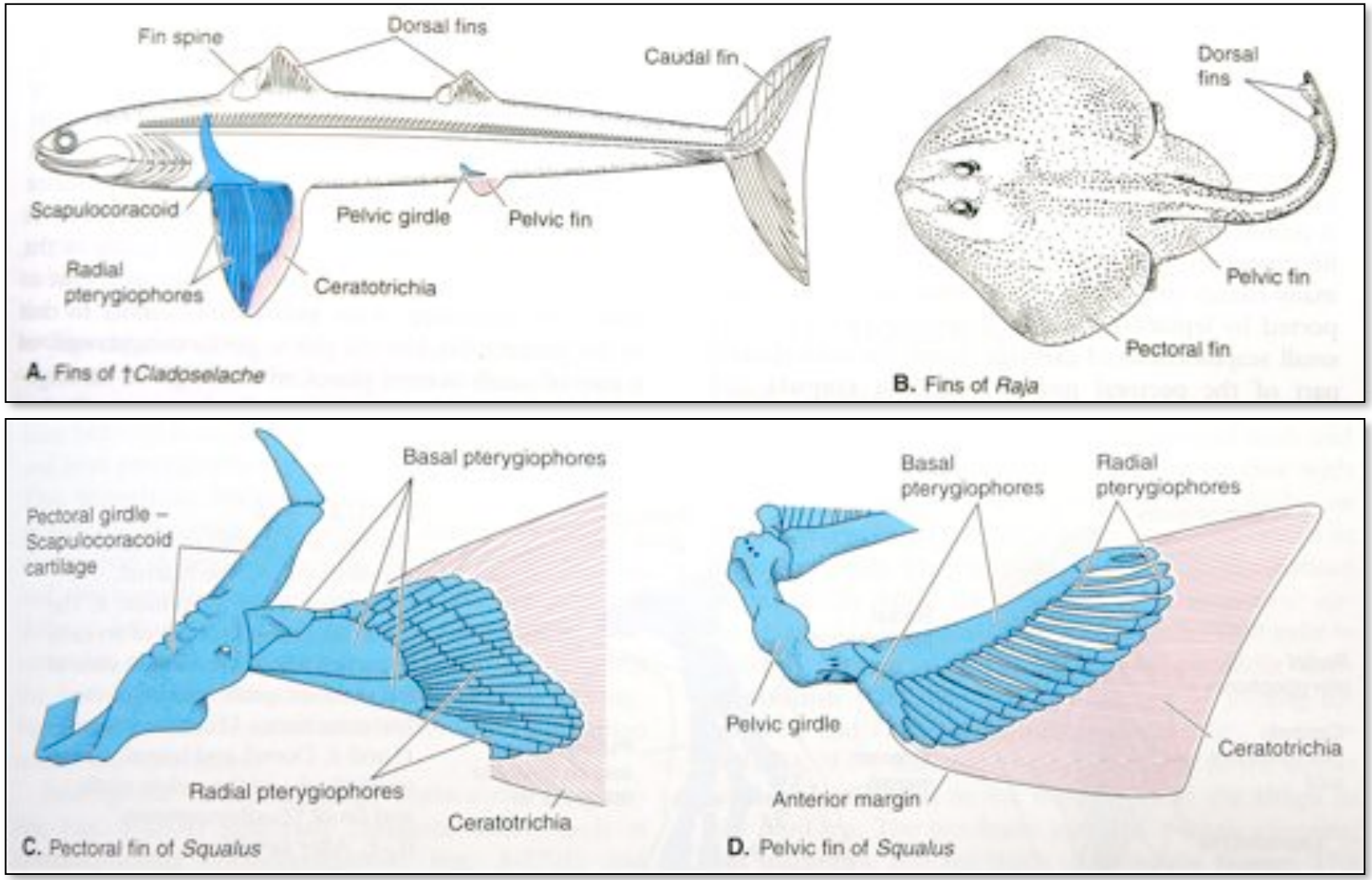

Žralok: **tribasální ploutev;** připojení prsní ploutve pomocí chrupavčitého **skapulokorakoid**u » z toho se odvozuje jak **lopatka** (*scapula;* ryby-savci), tak **krkavčí kosti** (*procoracoid; coracoid:* Synapsida)

Pletenec a ploutve rybovitých obratlovců



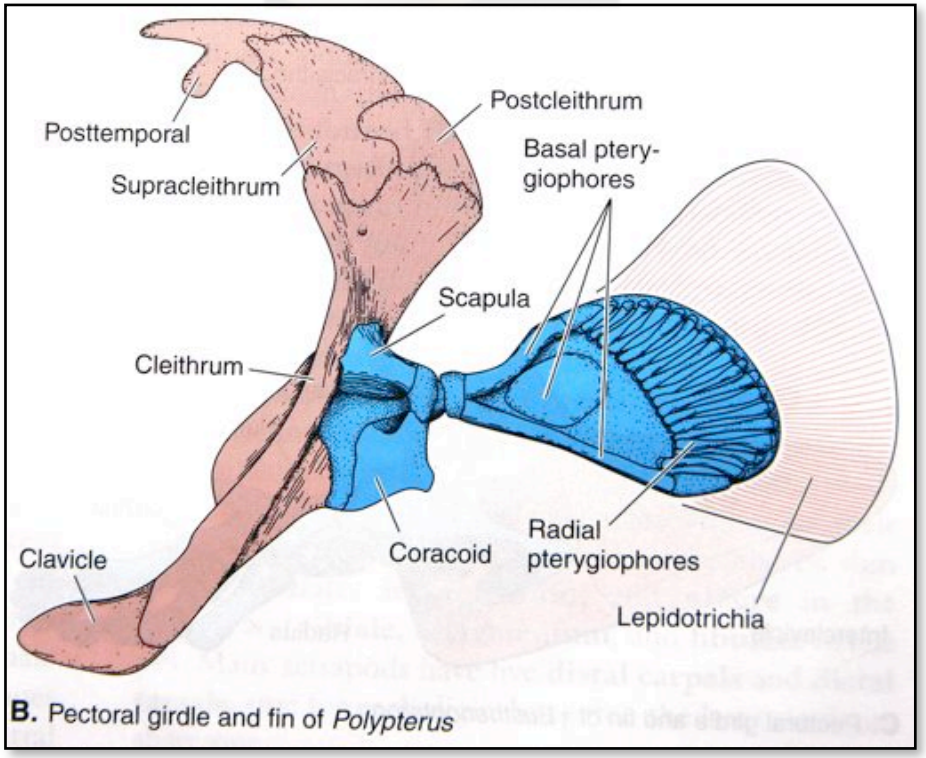

B. Pectoral girdle and fin of *Polypterus*

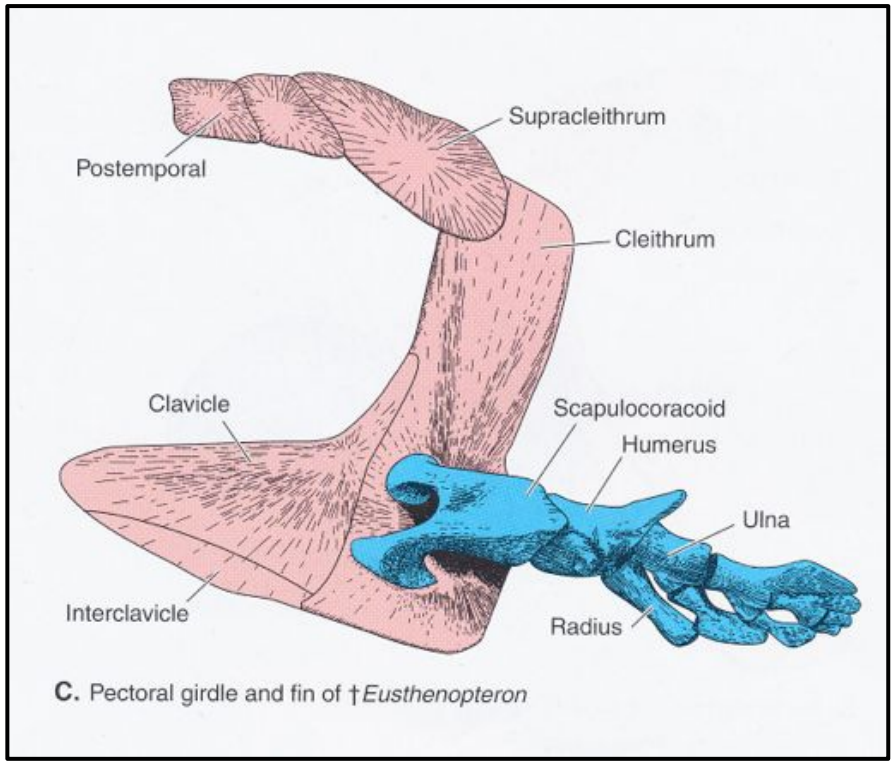

C. Pectoral girdle and fin of †*Eusthenopteron*

Nejdůležitější dermální kostí pletence přední „končetiny“ ryb je <u>kleitrum</u> (*cleithrum*) - u ryb několik; pak <u>klíční kost</u> (*clavicula*) - větší rozvoj u tetrapod

Evoluce pletence **přední** končetiny

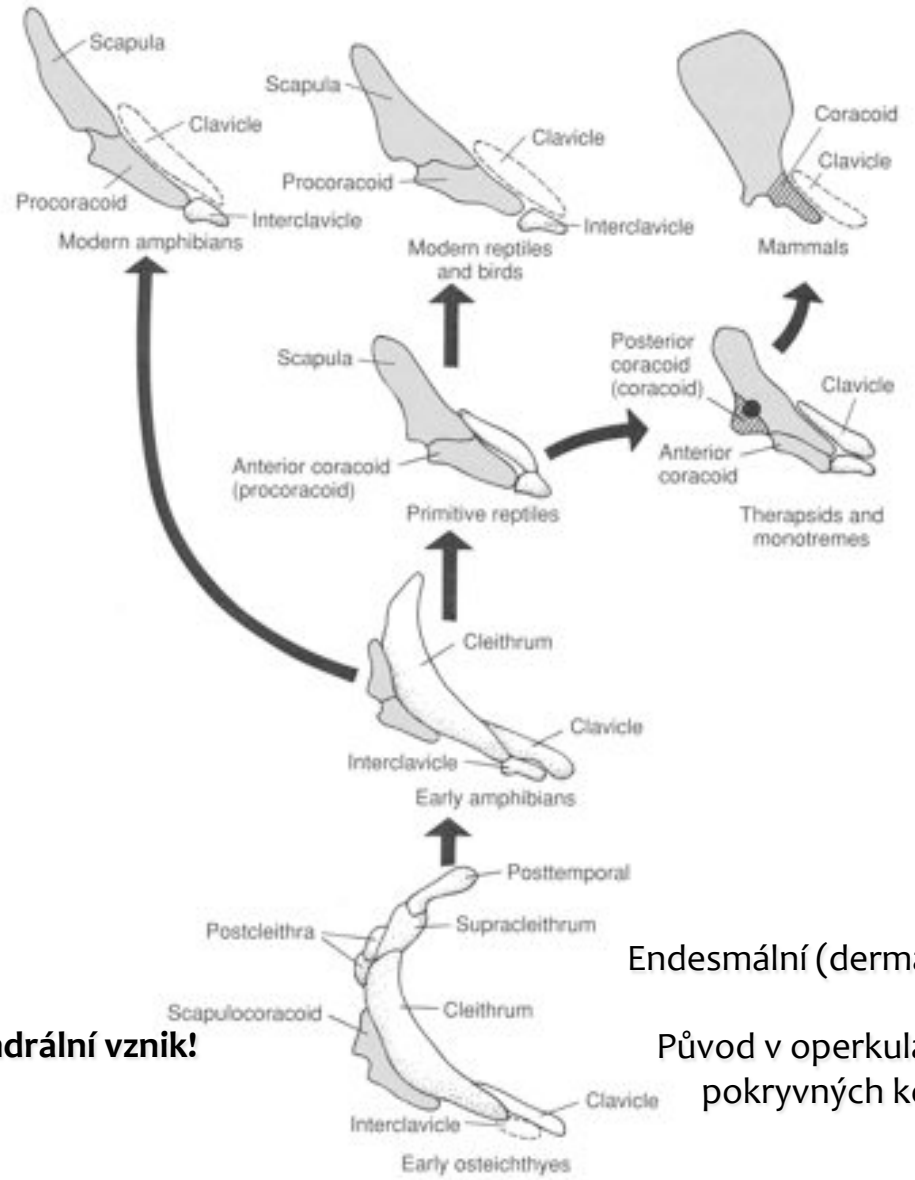

Enchondrální vznik!

Endesmální (dermální) vznik

Původ v operkulární sérii pokryvných kostí!!!

Figure 9.18 Summary of pectoral girdle evolution. Notice that dermal elements of the girdle tend to be lost and endochondral elements tend to assume a greater role. In primitive therapsids, a third endochondral bone appears, the posterior coracoid, to join with the phylogenetically older scapula and anterior coracoid bones. The three persist into primitive mammals. In marsupials and placental mammals, only the scapula and posterior coracoid (called just coracoid) persist. In modern reptiles and birds, the scapula and anterior coracoid (or procoracoid) persist.

Evoluce pletence **zadní** končetiny

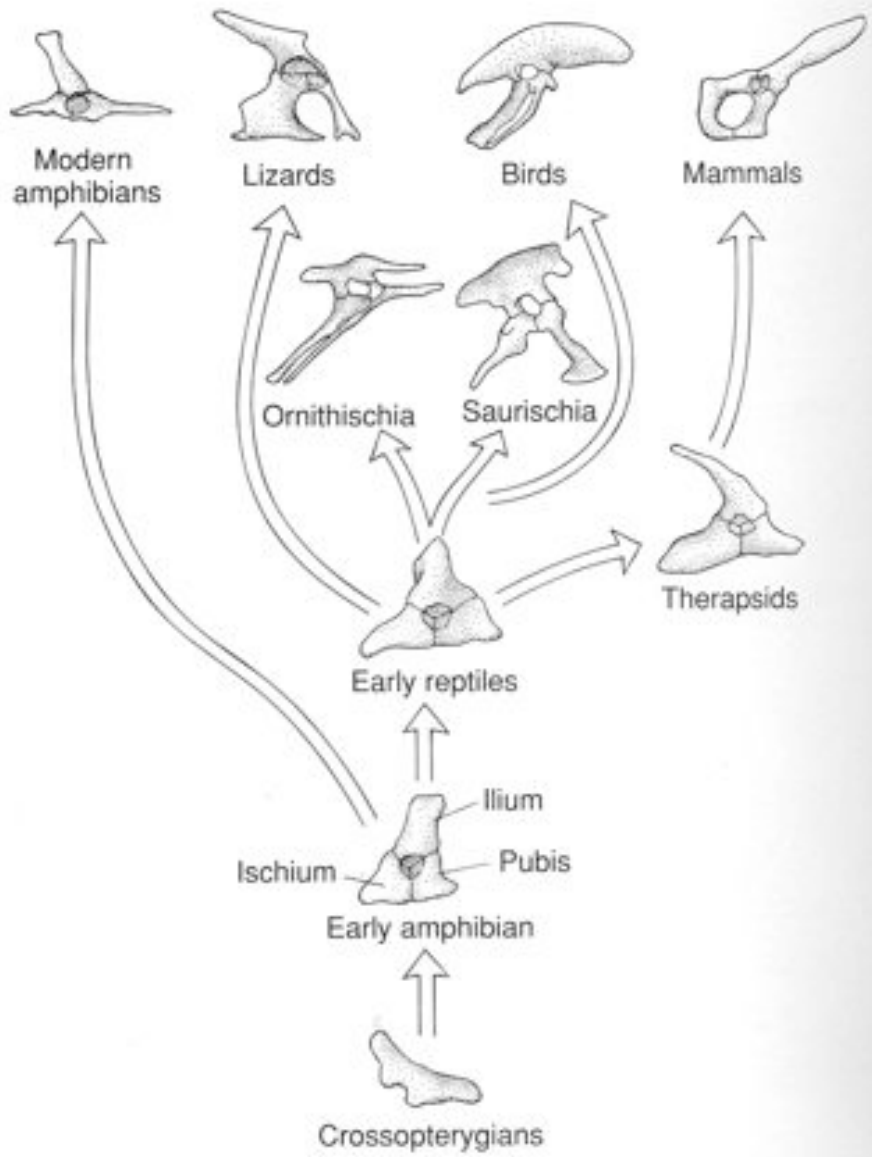

Figure 9.20 Summary of pelvic girdle evolution. Three endochondral elements—ilium, ischium, pubis—characterize the pelvic girdle in early tetrapods. This basic pattern persists into later tetrapods.

Lalokoploutvá ryba Eusthenopteron sp.

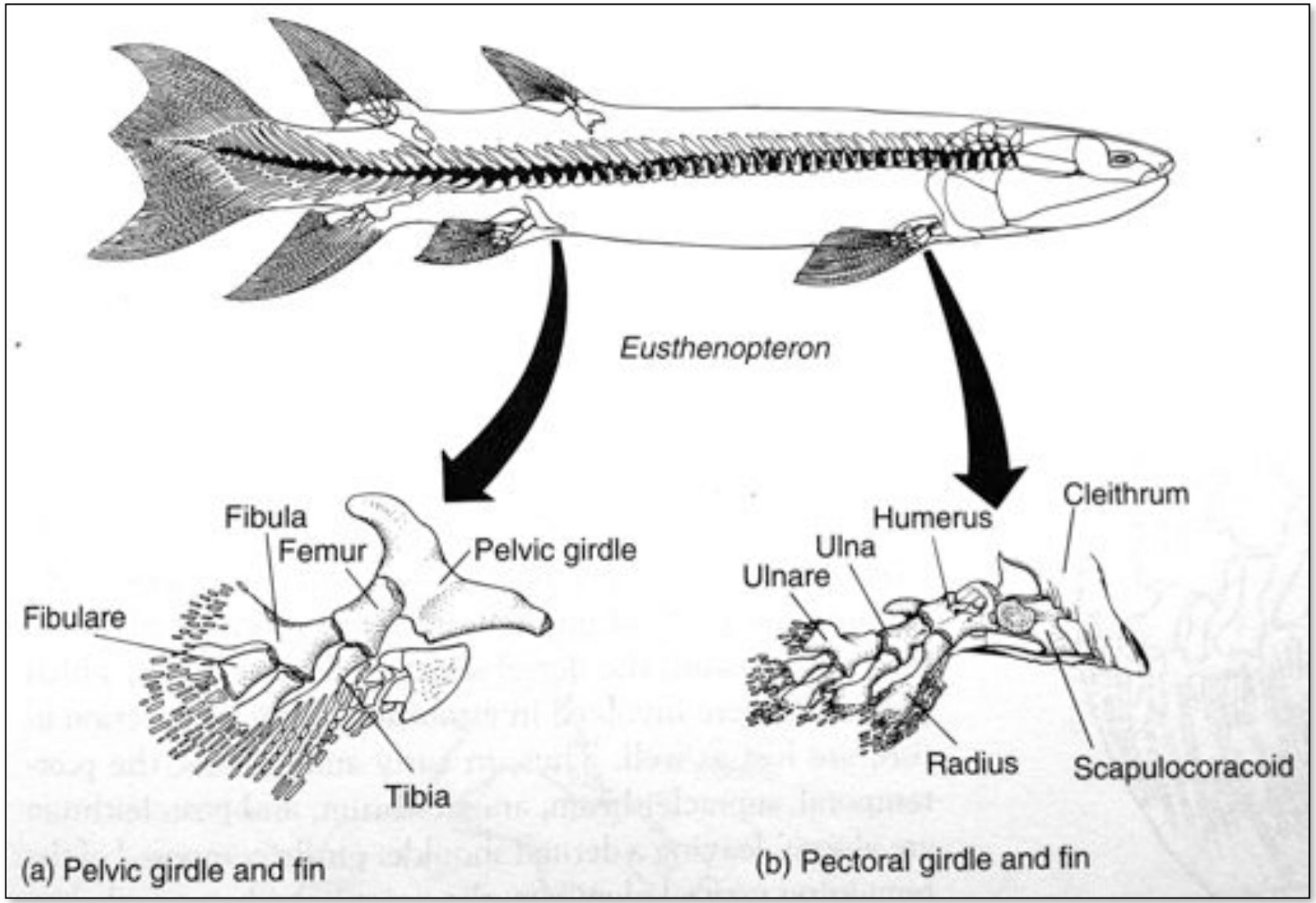

primitivní obojživelník Ichthyostega

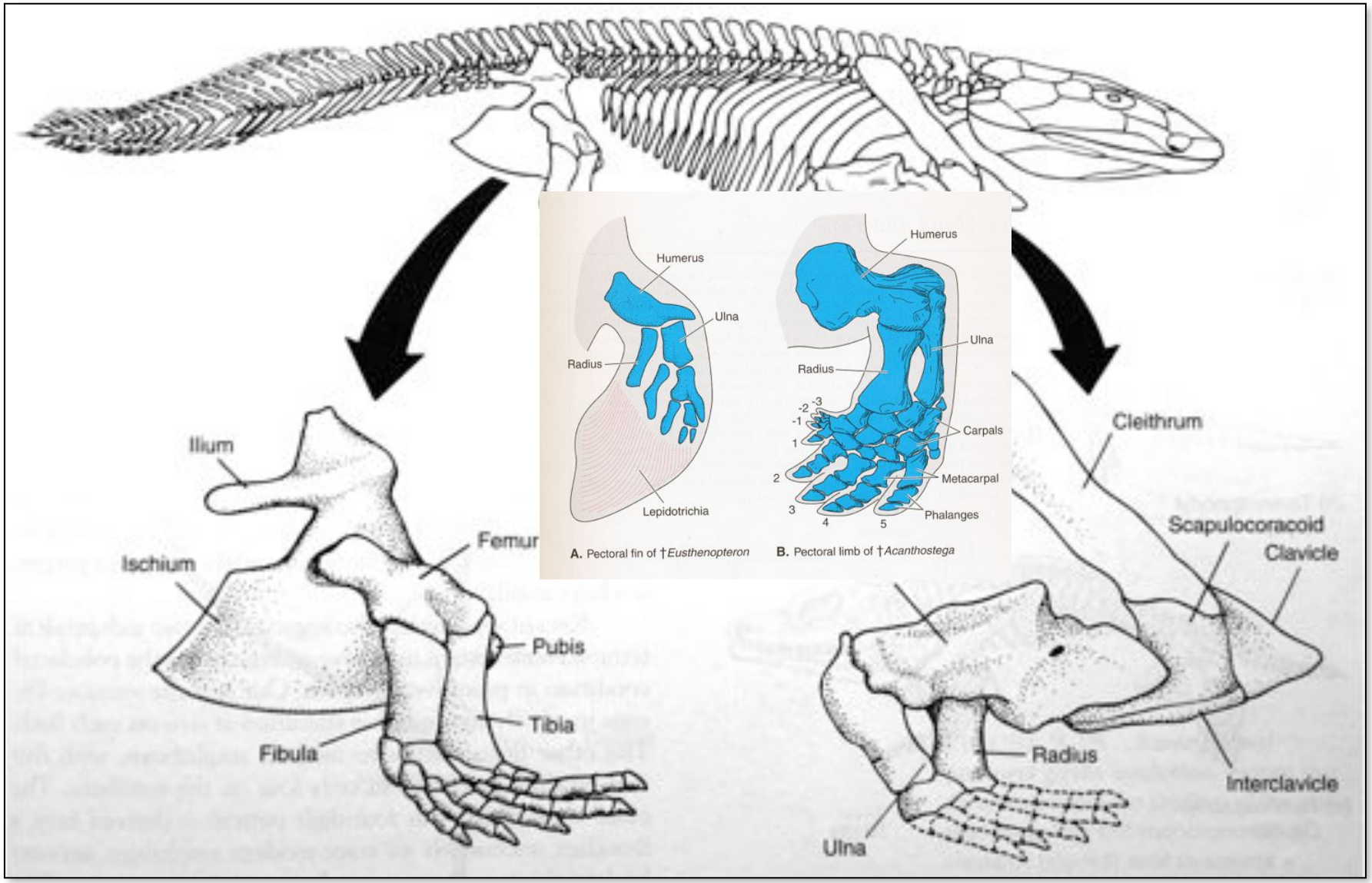

Morfologické transformace během přechodu na souš: ryba–čtyřnožec

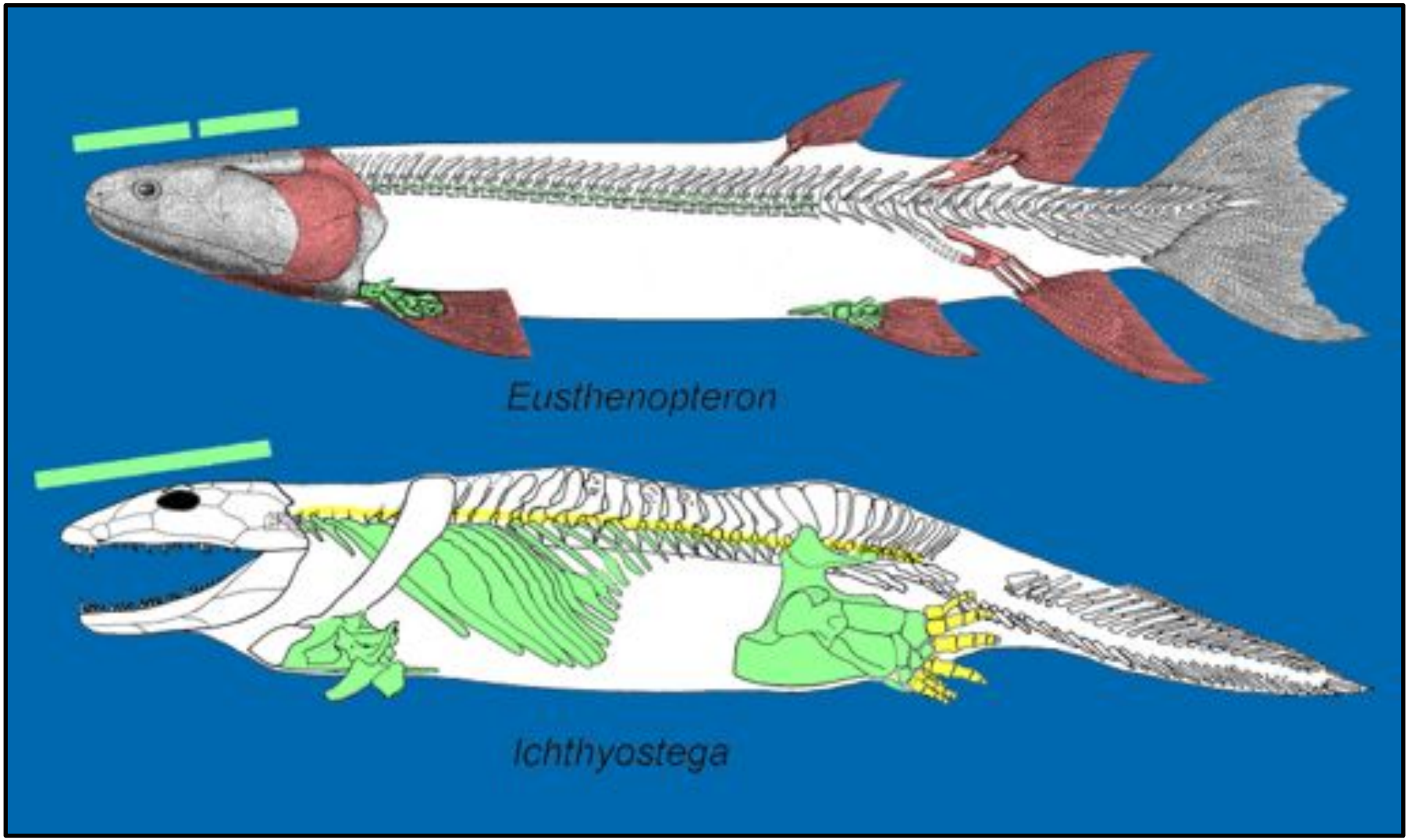

Morfologické transformace přední končetiny, kupř….

Anatomie skeletu… alespoň základy ☺

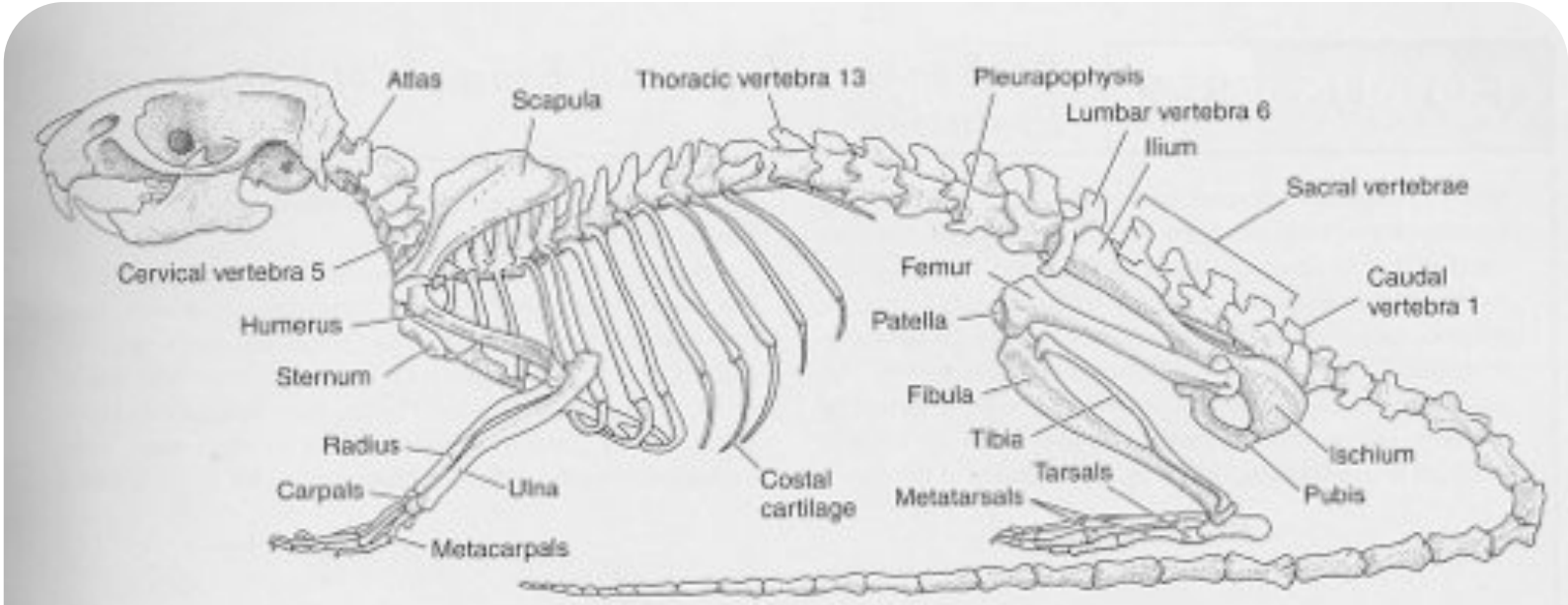

FIGURE 8-18
A lateral view of the skeleton of a rat. (*After Hebel and Stromberg.*)

Anatomie skeletu… alespoň základy ☺

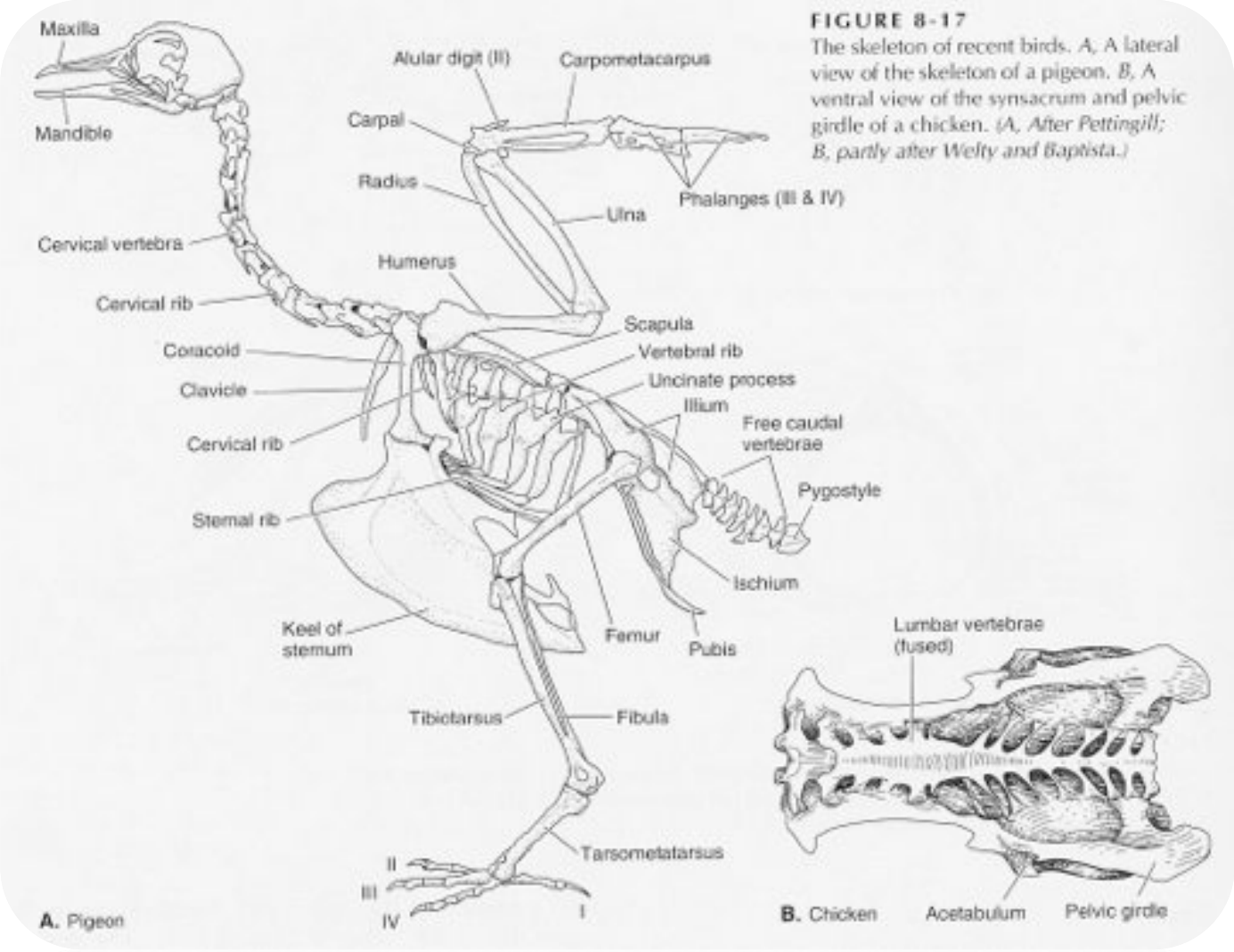

FIGURE 8-17
The skeleton of recent birds. *A*, A lateral view of the skeleton of a pigeon. *B*, A ventral view of the synsacrum and pelvic girdle of a chicken. (*A, After Pettingill; B, partly after Welty and Baptista.*)